

**UNIVERSIDAD MAYOR, REAL Y PONTIFICIA DE SAN FRANCISCO XAVIER DE
CHUQUISACA**

VICERRECTORADO

CENTRO DE ESTUDIOS DE POSTGRADO E INVESTIGACIÓN



**UTILIDAD DE LA ULTRASONOGRAFIA SISTEMATICA EN EL DIAGNOSTICO DE
ACRETISMO PLACENTARIO EN PACIENTE DEL HOSPITAL UNIVERSITARIO
SAN FRANCISCO XAVIER ATENDIDA EN EL SERVICIO DE ECOGRAFIA EN LA
GESTION DE OCTUBRE DE 2022 A MARZO DE 2023.**

TRABAJO EN OPCION AL GRADO DE ESPECIALISTA EN ULTRASONOGRAFIA

DEMIS ALFREDO ARCIENEGA PALACIOS

Sucre, noviembre del 2024

**UNIVERSIDAD MAYOR, REAL Y POTIFICIA DE SAN FRANCISCO XAVIER DE
CHUQUISACA**

VICERRECTORADO

CENTRO DE ESTUDIOS DE POSTGRADO E INVESTIGACIÓN



**UTILIDAD DE LA ULTRASONOGRAFIA SISTEMATICA EN EL DIAGNOSTICO DE
ACRETISMO PLACENTARIO EN PACIENTE DEL HOSPITAL UNIVERSITARIO
SAN FRANCISCO XAVIER ATENDIDA EN EL SERVICIO DE ECOGRAFIA EN LA
GESTION DE OCTUBRE DE 2022 A MARZO DE 2023.**

TRABAJO EN OPCION AL GRADO DE ESPECIALISTA EN

ULTRASONOGRAFIA

TUTOR: LIC. DAVID VEDIA PACHECO

DEMIS ALFREDO ARCIENEGA PALACIOS

Sucre, noviembre del 2024

Cesión de derechos

Al presentar este trabajo como requisito previo para la obtención Especialidad Superior en Ultrasonografía de la Universidad Mayor, Real y Pontificia de San Francisco Xavier de Chuquisaca, autorizo al Centro de Estudios de Posgrado e Investigación o a la Biblioteca de la Universidad, para que se haga de este trabajo un documento disponible para su lectura, según normas de la Universidad.

También cedo a la Universidad Mayor, Real y Pontificia de San Francisco Xavier de Chuquisaca, los derechos de publicación de este trabajo o parte de él, manteniendo mis derechos de autor hasta un periodo de 30 meses posterior a su aprobación.

Lic. Demis A. Arcienega Palacios.

Sucre, noviembre de 2024

DEDICATORIA

Al paciente:

Parte fundamental de la vida de un ecografista, que es a quien dedicamos todo nuestro tiempo, energía, amor, paciencia y empatía; incluso priorizándolo frente a nuestra propia comunidad y vida personal.

Por todas esos procesos de formación y educación continua que optamos por brindar un mejor servicio y calidad de atención en nuestros pacientes.

INDICE GENERAL

Contenido	
RESUMEN	1
INTRODUCCION	2
JUSTIFICACIÓN	5
OBJETIVOS	7
Objetivo general	7
Objetivos específicos	7
II MARCO TEORICO	1
CAPITULO II	22
MARCO TEORICO	22
2.1 Marco teórico contextual	22
2.1.1 Historia Institucional/Reseña Biográfica	22
2.1.2 Antecedentes Hospital Universitario	23
ESPECIALIDADES	26
2.1.3 Sistema de atención médica en el Hospital Universitario	26
2.1.4 Misión	27
2.1.5 Visión	27
2.1.6 Servicio de Imagenología	29
2.1.7 SERVICIO DE ECOGRAFÍA DEL HOSPITAL UNIVERSITARIO SAN FRANCISCO XAVIER	29
Recurso Humano	29
Horarios de atención	29
2.2 MARCO TEÓRICO CONCEPTUAL	31
2.2.1 Definiciones	32
2.2.2 Epidemiología	33
2.2.3 Incidencia	33
2.2.4 Fisiopatología	34
2.2.5 Factores de riesgo	40
2.2.6 Diagnóstico	41
2.2.7 Resonancia Magnética Nuclear	44
III DISEÑO	22
METODOLOGICO	22
CAPITULO II	49

DISEÑO METODOLOGICO.....	49
3.1 Tipo y Enfoque de la Investigación.....	49
Métodos Métodos teóricos	49
3.2.3 Técnicas de Investigación	50
3.2.4. Muestra.....	51
IV DESARROLLO.....	49
CAPITULO IV	52
DESARROLLO.....	52
4.1 Análisis y presentación del caso de estudio.....	52
4.2 Descripción del caso.....	52
4.3 MATERIAL Y MÉTODOS.....	53
4.3.1 Descripción de la técnica ecográfica	53
4.4 Resultados	54
IMÁGENES ECOGRAFICAS DE PLACENTA EN MODO B.....	55
4.5 ANÁLISIS DE IMÁGENES Y DISCUSIÓN DE RESULTADOS.	60
CONCLUSIONES	62
RECOMENDACIONES.....	63
REFERENCIAS BIBLIOGRAFICAS.....	64

RESUMEN

El acretismo placentario esta basado en la inserción patológica de la placenta dentro de los lugares adherentes del endometrio.

Las causales para estos procedimientos patológicos se basan generalmente en antecedentes quirúrgicos que puedan dejar lesiones invaginadas, dando lugar a que pueda haber proliferaciones patológicas a mayor profundidad del endometrio, ocasionando el traspaso de la capa endometrial para de desarrollo patológico placentario.

Dentro de las inserciones patológicas se pueden clasificar tres de ellas, las cuales se reflejarán de la siguiente forma:

-Acreta. - es denominado de esta forma, cuando la adherencia simplemente traspasa la capa endometrial.

-Increta. - en esta clasificación, la adherencia para la proliferación de la placenta estará en el miometrio, invadiendo gran profundidad de esta.

-Percreta. - esta es la ultima clasificación del acretismo placentario, ya que se produce bajo el traspaso de las capas uterinas, dejándola en la serosa y muchas veces adheridas a órganos adyacentes.

Cualquiera de estas, puede producir hemorragias complejas al momento del parto, no solo produciendo una posible muerte fetal, si no materna en muchas ocasiones.

INTRODUCCION

El acretismo placentario consiste en la inserción anormal de parte o de toda la placenta, que provoca la invasión más allá de la pared del útero y puede implantarse en órganos vecinos derivando en el sangrado masivo al nacimiento y poniendo en riesgo la vida de la persona gestante si no es abordado correctamente.

El acretismo placentario puede llevar a hemorragia obstétrica masiva, y como consecuencia alteraciones de la coagulación por la pérdida masiva y coagulación por consumo. La necesidad de realizar histerectomía, especialmente cuando se asocia a placenta previa e inserta en cicatrices de cesáreas previas, puede condicionar riesgo de daño quirúrgico a los uréteres, vejiga y a otras estructuras pélvicas vecinas, así como también síndrome de dificultad respiratoria del adulto e incluso la muerte materna. La pérdida sanguínea en el acretismo placentario oscila entre 3000 a 5000 ml. El mayor riesgo de morbi-mortalidad materna disminuye con un adecuado diagnóstico prenatal y planificando la interrupción del embarazo con un equipo quirúrgico multidisciplinario, en una institución que disponga de banco de sangre.

La atención a toda paciente gestante en el servicio de ecografía derivado del consultorio de obstetricia con datos clínicos sugerentes de acretismo placentario representa un reto ya que requiere el trabajo y atención multidisciplinar.

En contextos externos aproximadamente, 7/1,000 mujeres embarazadas requieren admisión a la Unidad de Cuidados Intensivos (UCI), con una mortalidad que varía ampliamente en las diferentes series publicadas que va del 2.2% al 36%. La mayoría de admisiones a la UCI de las pacientes obstétricas se realiza en el postparto y la hemorragia obstétrica constituye la principal causa de mortalidad materna a nivel mundial, así como la indicación más frecuente para admisión a la UCI. La placentación anormal, incluyendo la placenta acreta en sus diversas formas, es actualmente es una de las principales indicaciones de histerectomía peri-parto y una de las causas de hemorragia obstétrica.

En el hospital universitario se tiene alto flujo de atenciones en el servicio de ecografía a pacientes gestante si bien no existe registro de casuística específica de acretismo placentario se tiene el registro motivos de consulta e internación en el consultorio de ginecológica y obstetricia. Se tiene registro de pacientes con diagnóstico de placenta acreta clínicamente por lo cual es de suma importancia identificar los casos de inserción anómala de la placenta mediante el uso de ecografía.

Establecer los antecedentes gineco-obstétricos, así como establecer un protocolo de procedimiento ecográfico para el adecuado y oportuno diagnóstico permitirá disminuir para disminuir la morbi-mortalidad de las pacientes con acretismo placentario.

Antecedentes

Ante la necesidad de mejorar las tasas de detección de acretismo placentario mediante ecografía es que se tomaran en cuenta los siguientes trabajos de investigación relacionados al tema.

Fidel Ernesto Ferreira-Narváez, M.D. en su estudio Predicción del acretismo placentario con ultrasonido Doppler en el hospital universitario de Neiva, Colombia. Estudio de cohorte que tenía como objetivo: evaluar los hallazgos ecográficos, el resultado materno y perinatal de las pacientes con y sin acretismo placentario a quienes se les realizó ecografía y Doppler color antenatal. De los métodos se realizó un estudio de cohorte en pacientes con riesgo de acretismo placentario describiendo los resultados de la ecografía Doppler y comparándolos con los hallazgos operatorios en el parto, la evolución del mismo, la necesidad de histerectomía y el resultado perinatal. En cuanto a los resultados se logró definir que un total de 51 pacientes con riesgo de acretismo fueron evaluadas mediante ecografía y Doppler color. En cinco pacientes se confirmó alta probabilidad y en 46 pacientes baja probabilidad de acretismo placentario. Comparando el resultado en términos de presencia o ausencia de acretismo, la tasa de histerectomía fue 60% en el grupo de alta probabilidad y 2% en el grupo de baja probabilidad. Las transfusiones sanguíneas fueron necesarias en un 40% de las pacientes de alta probabilidad y 2% en el grupo de baja probabilidad. Finalmente, entre las conclusiones se puede destacar las complicaciones maternas y neonatales son más frecuentes en pacientes con alta probabilidad de acretismo

placentario. El diagnóstico prenatal de acretismo placentario es fundamental en la identificación de pacientes en riesgo de complicaciones y necesidad de cesárea seguida de histerectomía.

A.W-Llanos, G Palazuelos-Jiménez Javier Romero-Enciso Realizaron un estudio sobre "Diagnóstico prenatal de acretismo placentario: hallazgos y utilidad del ultrasonido y la resonancia magnética. Este trabajo de investigación tuvo lugar en el Hospital Universitario De La Fundación Santa Fe De Bogotá La Ciudad De Bogotá- Colombia el objetivo describir y revisar los hallazgos relevantes en imágenes diagnósticas del abordaje prenatal de pacientes con diagnóstico de acretismo placentario. Materiales y métodos: fue realizado en tres casos de mujeres que fueron atendidas en un centro hospitalario de alta complejidad, con factores de riesgo para acretismo placentario y evaluación prenatal por ultrasonido (US) y resonancia magnética (RM), cuyo diagnóstico fue corroborado con estudio anatomopatológico. Se describen los aspectos clínicos, los hallazgos por imágenes y su correlación histológica. En los resultados se encontró que la placenta previa asociada a lagunas placentarias en ultrasonido y en RM a bandas hipo intensas placentarias y el abombamiento del útero son considerados como los principales signos de acretismo. El US asociado a Doppler color tiene una sensibilidad de 97% y una especificidad del 92%. La RM puede definir el compromiso uterino y de los órganos vecinos, con una sensibilidad que varía entre el 77 y el 89,6%, la especificidad es cercana al 92%. A partir de los resultados se emitieron las siguientes conclusiones el abordaje prenatal precoz a través de las imágenes diagnósticas no invasivas brinda información de utilidad a los clínicos del compromiso y la extensión en la evaluación de pacientes con factores de riesgo para acretismo placentario.

W.F Rangel Carvajal, L. Á Gutiérrez en el 2018 realizaron una investigación sobre la "Exactitud De Los Hallazgos Ecográficos 2D Más Ecografía Doppler Para El Diagnóstico De Acretismo Placentario Clínico En Gestantes Con Factores De Riesgo" el mismo tenía el objetivo de establecer, en gestantes con factores de riesgo, la exactitud de la ecografía 2D más Doppler para hacer el diagnóstico de acretismo placentario. Los materiales y métodos que se utilizaron fueron el estudio de evaluación

de la exactitud diagnóstica en gestantes de alto riesgo de placenta acreta que terminaron el embarazo entre 2014 y 2016 en el Hospital Universitario de Santander. Previo consentimiento informado se incluyeron 51 gestantes mayores de 18 años, con más de 12 semanas de edad gestacional, con placenta baja o anterior, o antecedentes de cirugía uterina. Se comparó el diagnóstico de alta probabilidad de acretismo placentario dado por la presencia de, al menos, dos criterios en la ecografía 2D y uno en el Doppler, con un patrón de oro dado por el hallazgo visual durante la cesárea y la pieza quirúrgica en las que fueron llevadas a histerectomía, o la evolución clínica en las mujeres con parto vaginal. Se describen las variables sociodemográficas y clínicas, y se calcula la sensibilidad, especificidad y razón de probabilidades positiva y negativa. Entre los Resultados: el diagnóstico de alta probabilidad de acretismo placentario dado por ecografía 2D más Doppler tiene una sensibilidad del 88,2% y especificidad del 97,1%. Conclusiones el diagnóstico de alta probabilidad de acretismo placentario por imágenes diagnósticas no invasivas ofrece información valiosa sobre la presencia y extensión del acretismo placentario en pacientes con factores de riesgo conocidos.

JUSTIFICACIÓN

El acretismo placentario (AP) es una rara y en ocasiones fatal complicación del embarazo. Es una de las causas más importantes de urgencias obstétricas, ya que puede llevar a una hemorragia masiva que obligue a realizar una histerectomía obstétrica. Algunas publicaciones sobre acretismo placentario muestran que se ha incrementado tres veces en los últimos 20 años, debido a la elevada tasa de cesáreas registradas.

Tomando en cuenta la similar relación en nuestro contexto nacional y regional el aporte de los hallazgos en la ecografía obstétrica debe contemplar las características de la placenta más allá de la inserción y maduración placentaria puesto que son fundamentales la descripción de hallazgos sobre pérdida o adelgazamiento de la zona hipoecogénica miometrial retroplacentaría, Adelgazamiento o disrupción de la interfase serosa hiperecogénica, entre el útero y la vejiga. Masa focal exofítica o extensión de la placenta a través de la serosa, fuera del cuerpo uterino. Esto es patognomónico de la placenta percreta.

Los protocolos en el contexto externo muestran la importancia de contar con el modo Doppler color y lograr identificar la presencia de numerosos lagos vasculares intraplacentarios, como criterio de riesgo adicional para placenta acreta o bien la disminución del patrón de flujo venoso normal por estudio Doppler del margen periférico de la placenta. Es por esta razón que el presente trabajo enfocara su atención en establecer los aportes del Doppler color en el diagnóstico de acretismo placentario. Así mismo se busca protocolizar el uso combinado de ecografía transabdominal y transvaginal ya que esta permite una mayor seguridad diagnóstica en muchos casos pues da una mayor información sobre la inserción placentaria en pacientes con placenta previa anterior. Hoy, gracias al mejor entendimiento y conocimiento de los factores de riesgo y al mejoramiento de las pruebas diagnósticas, la mayoría de los casos deben ser diagnosticados durante el embarazo. Por eso una valoración ecográfica sistemática de la valoración de la morfología y localización placentaria es parte de la evaluación ultrasonográfica obstétrica de rutina. A partir de esas recomendaciones el presente trabajo de investigación busca contribuir en la reducción de las complicaciones y que las embarazos tengan una experiencia positiva de la maternidad aplicando la ultrasonografía. Las conclusiones de este trabajo permitirán resultados ecográficos bien documentados con relación a la descripción de características e imágenes obtenidas para que los resultados también puedan ser si fuera necesario enviados a las consultas especializadas de otros centros y Hospitales de mayor complejidad para una mejor valoración y seguimiento. Permitirá generar información para el seguimiento y control epidemiológico de los hallazgos ecográficos de patología placentaria. Aporta a mejorar el aprovechamiento de los recursos y herramientas tecnológicas de los equipos de ecografía dentro del hospital universitario San Francisco Xavier y así elevar la calidad del servicio de atención a los pacientes disminuyendo situaciones de error diagnóstico y falsos positivos en el diagnóstico de patología placentaria que impliquen riesgo materno o fetal. Finalmente contribuirá a los principios y lineamientos de políticas de control epidemiológico de la morbimortalidad materno fetal.

OBJETIVOS

Objetivo general

Analizar las características ultrasonográficas encontradas en el estudio de caso sobre ecografía en acretismo placentario en la paciente del Hospital Universitario San Francisco Xavier.

Objetivos Específicos

- Revisar la bibliografía para la construcción del marco teórico que aporte mayores conocimientos y consoliden el respaldo científico sobre el tema de investigación.
- Caracterizar el proceso de atención a la paciente, para la obtención de imágenes de placenta en ecografía obstétrica en el hospital universitario San Francisco Xavier.
- Desarrollar el análisis del estudio de caso sobre ecografía en acretismo placentario en la paciente del Hospital Universitario San Francisco Xavier.

II MARCO TEORICO

CAPITULO II MARCO TEORICO

2.1 Marco teórico contextual

2.1.1 Historia Institucional/Reseña Biográfica:

En 1995 surgió el proyecto integrado UNI-SUCRE, dependiente de la Universidad Mayor Real y Pontificia San Francisco Xavier de Chuquisaca, y financiado por la fundación W.K. Kellog. Uno de los componentes estratégicos de este proyecto fue la construcción e implementación de un hospital básico de apoyo, iniciándose las obras de su construcción en 1998 que fueron concluidas el año 2005, gracias al apoyo de la Universidad San Francisco Xavier, del Fondo Productivo Social (FPS) y la desprendida y valiosa cooperación del Dr. Antón Boel Villadsen, en cuyo honor lleva su nombre. Actualmente el hospital, en todos sus aspectos y componentes depende de la Universidad mediante Resolución Rectoral No. 077/2006 de 13 de marzo de 2006, como unidad desconcentrada. (Cuellar A, 2016)

Ubicación del Hospital Universitario de Sucre

Se encuentra situado entre calles Daniel Sánchez Bustamante y Adolfo Vilar. Pertenece al Barrio Santa Bárbara. Zona Bajo Delicias del Municipio de Sucre De acuerdo a la regionalización del Servicio Departamental de Salud Chuquisaca, se encuentra en el Distrito de Salud II Santa Bárbara. (Cuellar A, 2016)

Identificación del rol de la organización en el marco de referencia político nacional

Inmerso en el sistema de salud del estado Plurinacional, el Hospital Universitario ejecuta las políticas de salud vigentes, entre éstas se encuentra las políticas solidarias de salud dirigidas a la población:

SUS: Sistema único de salud, en sus componentes atención general a toda la población, que con la inclusión de nuevos grupos etarios y aumentando el espectro de beneficiarios es la próxima estrategia de salud a implementarse, para esto el Hospital Universitario se encuentra en condiciones de encarar en términos de capacidad resolutive, estructura y de recursos humanos.

Por otra parte, y en otra línea de acción, desarrolla los programas sostenidos del Ministerio de Salud y Deportes:

Control de la Tuberculosis y la Lepra

Programa Ampliado de Inmunizaciones PAI

Control de vectores

Salud reproductiva

Sistema Epidemiológico de Vigilancia Nutricional SVEN

VIH/SIDA

Vigilancia Epidemiológica

AIEPI

Otros programas emergentes

2.1.2 Antecedentes Hospital Universitario.

En principio quedó constituido el Proyecto UNI-II, cuando en 1994 se elaboró el proyecto y financiado por la Fundación KELLOG. Entonces tenía tres componentes: Academia, Servicios y la Comunidad. Dando inicio sus actividades en 1996 con actividades de extensión, fortalecimiento a los servicios de salud y de liderazgo comunitario.

En 1999, da inicio la construcción del Hospital Básico de Apoyo, en la zona de Bajo Delicias, Barrio Santa Bárbara. En principio su alcance es para los primeros 5 módulos. Esta primera fase concluye en 2001, cuando se inauguran sus prestaciones de servicio de salud de primer nivel de complejidad. Es en estas circunstancias que ingresa al Directorio el Gobierno Municipal, de acuerdo a la Ley de Participación Popular, cuando indica que: los servicios de salud de primer nivel y los hospitales de segundo nivel deben ser administrados por las alcaldías

Enmarcados en el Decreto Supremo 26875 del 21 de diciembre de 2002, el año 2005 dan inicio sus actividades como hospital de segundo nivel, contando, de inicio con las cuatro especialidades básicas; Pediatría. Cirugía, Medicina Interna, Gineco-obstetricia

y Anestesiología. Para luego y en forma paulatina ir incluyendo otras especialidades, tal como puntualiza el Reglamento General de Hospitales en su Artículo 4 y siguientes: (Copia Legalizada Nº 0025. Resolución Ministerial del 14 de enero de 2005).

De acuerdo a las peculiaridades del proyecto, y por exigencias de los financiadores, la fundación KELLOGG, cuando exige que el presidente del Directorio tiene que ser el Rector de la Universidad, y por los problemas institucionales y de escasos recursos que atravesaba el Gobierno Municipal, además, de quedar pendiente la construcción de los restantes módulos, fue la Universidad que se hizo cargo de la administración del Hospital Universitario. En 2010, en fecha cuatro de noviembre el Directorio determina la dependencia directa del Hospital Universitario a la Universidad de San Francisco Xavier, denominándose a partir de esa fecha Hospital Universitario “San Francisco Xavier”.

Constitución del Hospital Universitario. -

El Hospital Universitario dependiente de la Universidad Mayor Real, Pontificia de San Francisco Xavier de Chuquisaca está constituido de la siguiente manera:

Hospital Universitario dependiente de la Universidad de San Francisco Xavier de Chuquisaca, en su condición de institución pública prestadora de servicios de salud en el Segundo Nivel de complejidad y capacidad resolutive, se constituye en la actualidad en el único hospital del país dependiente de una universidad estatal.

El Hospital Universitario de acuerdo al nuevo estatuto orgánico de San Francisco Xavier (Congreso 2009) viene a constituir una Unidad Organizacional, cuya dependencia administrativa es directa desde la Universidad de San Francisco Xavier.

La razón institucional muestra una institución prestadora de servicios de salud, como:

Hospital público de Segundo Nivel de complejidad resolutive, en proceso de acreditación.

Hospital de enseñanza e investigación, con intervenciones de interacción comunitaria

Hospital con acceso a la población en general, con énfasis en salud familiar, comunitaria e intercultural.

En su condición de Hospital de Segundo Nivel cuenta con las cinco especialidades básicas que exigidas para un establecimiento de salud de estas condiciones:

- Medicina Interna
- Pediatría
- Cirugía
- Ginecología y Obstetricia
- Anestesiología

El Hospital Universitario en el camino de consolidar sus servicios y, para aumentar su cobertura de prestaciones, ha implementado en forma paulatina el número de camas para cada servicio. En su condición de hospital de Segundo Nivel, tiene instaladas camas en las cuatro especialidades básicas: Medicina Interna, Pediatría, Cirugía y Ginecología- Obstetricia. La creciente demanda de usuarios ha motivado tomar determinaciones gerenciales para ofertar mejor atención y capacidad instalada, de esta manera se toma en cuenta a los servicios de Neonatología y Ginecología, como servicios específicos.

La dinámica del proceso de las intervenciones hospitalarias, indica que la presente distribución de camas no es la definitiva, aún para la presente gestión.

Cuenta con 64 camas distribuidas en los diferentes servicios:

Servicio	Camas	%
<i>Medicina Interna</i>	7	10.94
<i>Pediatría</i>	20	31.25
<i>Neonatología</i>	9	14.06
<i>Cirugía</i>	8	12.50
<i>Ginecología</i>	8	4.69
<i>Terapia Intensiva</i>	4	20.31
<i>Total</i>	64	100

Fuente: P.E.I. 2017

Las constantes demandas de la población han determinado que el establecimiento cuente con la presencia de otras especialidades, cuya afluencia es creciente; haciendo notar que la tendencia de las prestaciones orienta a incorporar otras especialidades médicas:

ESPECIALIDADES

- Otorrinolaringología
- Dermatología
- Urología
- Cirugía maxilofacial
- Neurología
- Cardiología
- Traumatología

2.1.3 Sistema de atención médica en el Hospital Universitario

Con el objeto de sistematizar la producción del Hospital Universitario, los servicios que en él se brindan se dividen en tres categorías:

Servicios Finales, que son los productos últimos que emite el hospital y que son la consulta externa, los egresos hospitalarios, las consultas de emergencias y las consultas odontológicas.

Los Servicios Intermedios son recursos auxiliares o de apoyo directo para que se generen los servicios finales; dentro de estos servicios se encuentran los exámenes de laboratorio, los servicios auxiliares de R-X, ecografía, electrocardiografía, quirófano, farmacia, entre los más comunes.

Los Servicios Generales, son los que hacen posible la operación de los dos anteriores y entre estos se encuentran el cuerpo de gobierno y dirección del hospital, los sistemas y servicios administrativos de contabilidad, estadísticas, nutrición, cocina-alimentación, mantenimiento, lavandería, limpieza, seguridad, entre otros.

Tomando en cuenta que la atención médica es un concepto desarrollado para describir el conjunto de acciones integrales, interdependiente, interactuantes, para preservar, mantener y recuperar la salud, por lo tanto, el sistema de atención médica está

relacionado con el accionar de los hospitales. En esa dimensión la atención médica en el Hospital Universitario no se limita a la atención del profesional médico ni a la sola acción curativa o reparadora. La atención medica es provista por un equipo de salud y toma en cuenta medidas de promoción, prevención, curación y rehabilitación de la salud, conforme a la historia natural de las enfermedades, sus determinantes y condicionantes.

Tomando en cuenta que la atención médica es un concepto desarrollado para describir el conjunto de acciones integrales, interdependiente, interactuantes, para preservar, mantener y recuperar la salud, por lo tanto, el sistema de atención medica está relacionado con el accionar de los hospitales. En esa dimensión la atención médica en el Hospital Universitario no se limita a la atención del profesional médico ni a la sola acción curativa o reparadora. La atención medica es provista por un equipo de salud y toma en cuenta medidas de promoción, prevención, curación y rehabilitación de la salud, conforme a la historia natural de las enfermedades, sus determinantes y condicionantes.

2.1.4 Misión

El Hospital Universitario, tiene como misión la provisión de servicios de salud especializados para la atención médica de alta calidad, eficiente y segura de la población de Sucre y sus provincias, integrando funciones de investigación y docencia, vinculado académicamente a la Universidad San Francisco Xavier y fomentando su marcada vocación de hospital de referencia nacional para determinados servicios de alta cualificación asistencial y tecnológica.

2.1.5 Visión

Ser la primera opción de hospitalización y de atención especializada para la población, con calidad técnica, confortabilidad de sus instalaciones, el respeto a la cultura, autonomía y privacidad de sus usuarios. Ser un hospital técnicamente avanzado, permanentemente preocupado por la innovación y el desarrollo científico con un claro compromiso con la docencia y la investigación como instrumentos claves para el progreso, cuantitativo y cualitativo, de su oferta asistencial y, en consecuencia, del bienestar de la sociedad.

a) Calidad Se refiere a la completa satisfacción del usuario por la atención recibida en el establecimiento. Es la oferta de servicios brindada con calidad técnica, científica y calidad en el trato humanizado.

b) Ética Se manifiesta mediante la vigencia de valores en el comportamiento de las autoridades, profesionales en salud, docentes, estudiantes y administrativos, conforme a los principios éticos puestos al servicio del bien colectivo

c) Investigación Demuestra la capacidad de buscar escenarios de superioridad y avance en términos de calidad, cobertura poblacional, capacidad técnica y resolutiva.

d) Eficiencia Este principio está sustentado en la capacidad técnica y profesional que se logra en el cumplimiento y optimización de los recursos y tiempo en el desarrollo de las acciones y tareas programadas en la institución.

e) Eficacia Capacidad que tiene el Hospital Universitario de lograr el efecto que se desea o espera, sobre la base de actividades preestablecidas en un plan elaborado y consensuado

f) Interculturalidad Es la relación que mantiene el Hospital Universitario con el entorno social, que brinda cobertura a las diversas manifestaciones culturales, en un permanente diálogo con los agentes sociales para colaborar en el logro del desarrollo humano y sociocultural en un marco de complementariedad de saberes y pleno respeto a usos y costumbres

g) Equidad Es el equilibrio innato que debe existir entre usuarios de distinta naturaleza o condición social, donde no existe la acepción de personas ni trato preferencial.

2.1.6 Servicio de Imagenología

DEPENDENCIAS	NUMERO Y TIPO DE EQUIPOS	RECURSO HUMANO
<i>RAYOS X</i>	RADIOLOGIA DIGITAL RADIOLOGIA DENTAL PANORAMICA ARCO EN C	2 PROFESIONALES
<i>TOMOGRAFIA</i>	PHILIPS MULTIDECTOR DE 128 CORTES	2 PROFESIONALES
<i>ECOGRAFIA</i>	-ESTACIONARIO -PORTATIL	2 PROFESIONALES

Fuente: P.E.I. 2017

2.1.7 SERVICIO DE ECOGRAFÍA DEL HOSPITAL UNIVERSITARIO SAN FRANCISCO XAVIER

El presente servicio de ecografía se caracteriza por:

Recurso Humano

Cuenta con 2 Licenciados en Bio- Imagenología

Horarios de atención

Prestar servicio ininterrumpido las 24 horas del día los 365 días del año para atención de emergencia. Prestar servicio de lunes a viernes turno mañanas de 08 am a 13 pm; turno Tardes de 14 pm a 19 pm para atención a pacientes de consulta externa. Numero de fichas destinadas a la atención de 40 pacientes (modificable en función a las necesidades)

Estructura organizativa

Está definida por la decisión ejecutiva que se determina a través de la plantificación, existiendo el modelo jerárquico a partir de la Jefatura de servicio, Personal de ecografía Estudiantes de internado

Infraestructura y equipamiento

Cuenta con sala una sala de exploración con sus dependencias para la realización de los diferentes tipos de ecografías. (Cuellar A, 2016)

Características del servicio de ecografía

MARCA DEL EQUIPO	TRANDUCTORES	ESTUDIOS QUE SE REALIZAN
<i>ESTACIONARIO</i> <i>Marca SONOSCAPE P25</i>	CONVEXO Multifrecuencia 2.5 MHz a 5 MHz	ABDOMINAL UROLOGICO GINECOLOGICO Transabdominal OBSTETRICO 1er; 2do y 3er trimestre DOPPLER ABDOMINAL Y MATERNOFETAL
	ENDOCAVITARIO Multifrecuencia 5 MHz a 7.5 MHz	GINECOLOGICO transvaginal OBSTETRICO 1er trimestre
	LINEAL Multifrecuencia 5 MHz a 10 MHz	MUSCULOESQUETICO MAMARIA TIROIDES GLANDULAS SALIVALES TESTICULAR CERVICAL DOPPLER PERIFERICO
	VOLUMETRICO	3D Y 4 D
<i>PORTATIL</i> <i>Marca HITACHI</i>	CONVEXO 3.5 MHz	ABDOMINAL UROLOGICO GINECOLOGICO TRANSABDOMINAL OBSTETRICO 1er; 2do y 3er trimestre

2.2 MARCO TEÓRICO CONCEPTUAL

La placenta acreta es un término histopatológico definido por primera vez por Irving y Hertig en 1937 como la "adherencia placentaria anormal en el postparto total o parcial en la pared uterina subyacente en ausencia parcial o total de decidua".

Irving y Hertig no incluyeron la placentación anormalmente invasiva en sus series y, por lo tanto, su descripción se limitó a placenta adherente anormal.

Dependiendo de la profundidad de la invasividad del tejido vellosa, la placenta acreta se subdividió posteriormente por patólogos modernos en 'creta' o 'adherente' donde las vellosidades se adhieren superficialmente al miometrio sin interponerse, decidua 'increta' donde las vellosidades penetran profundamente en el miometrio uterino, hasta la serosa y 'percreta' donde el tejido de las vellosidades perfora a través de toda la pared uterina y puede invadir los órganos pélvicos circundantes, como ligamento ancho, intestino o vejiga. Los casos de placenta acreta también se subdividen en total, parcial o focal según la cantidad de tejido placentario involucrado y las diferentes profundidades de la placentación que coexisten en el mismo caso. Por lo tanto, placenta acreta es un trastorno del espectro que va desde un tejido anormal adherente a un tejido placentario profundamente invasivo. (Aguilar J, 2019)

El término placenta acreta se utiliza para describir el espectro de los diversos grados por los cuales las vellosidades placentarias penetran el miometrio, incluida la placenta acreta: unión placentaria al miometrio; placenta increta: invasión placentaria del miometrio uterino y, finalmente, placenta percreta: invasión placentaria a través del útero miometrio a veces a los órganos circundantes.

Esta patología se encuentra en la clasificación internacional de enfermedades CIE-10-AM código de diagnóstico O43.2, placenta mórbidamente adherente. Se consideran los resultados de morbilidad materna utilizados en tres estudios de vigilancia basados en la población de madres que presentaron alguna morbilidad grave. Dichos estudios fueron realizados en los EE. UU., Canadá y Brasil. Además, se toma en cuenta una revisión sistemática de morbilidad de la madre por la Organización Mundial de la Salud (OMS). Con base en los resultados de los estudios antes mencionados se integra una lista final de resultados de morbilidad y mortalidad materna: renal aguda falla, falla

respiratoria, choque, accidente cerebrovascular, embolia pulmonar, eclampsia, complicaciones de la anestesia, complicaciones cardíacas, ruptura uterina, hemorragia, lesión de órganos abdominales adyacentes, complicaciones de heridas obstétricas, abdomen agudo, psicosis aguda, coagulación intravascular diseminada (CID), otras trombosis, convulsiones, sepsis, coexistencia con placenta previa, edema gestacional y proteinuria sin hipertensión, hipertensión gestacional sin proteinuria significativa, hipertensión gestacional con proteinuria significativa, diabetes gestacional, anemia, depresión posparto, muerte fetal, procedimientos cardíacos, ventilación mecánica, transfusión, histerectomía, cesárea, monitorización hemodinámica, diálisis, evacuación de hematoma, procedimientos para reducir el flujo sanguíneo al útero (ligadura de arterias uterinas), cierre de herida de cesárea interrumpida, reparación de vejiga o cistotomía, reparación ruptura del intestino, ingreso a la unidad de cuidados intensivos obstétricos (UCIO) y prolongación de la estancia en hospitalización, disfunción y/o insuficiencia multiorgánica y muerte. La morbilidad y la mortalidad fetal, al igual que con la placenta previa, se relaciona con complicaciones del parto prematuro.

En países en vías de desarrollo como México la hemorragia obstétrica es una de las causas más comunes de morbi-mortalidad. La placentación anormal, incluyendo la placenta acreta, es actualmente la indicación más común de histerectomía periparto. En ese sentido, la identificación prenatal de estos casos y la derivación temprana a los centros especializados probablemente se traducirá en una mejoría en los resultados. Hasta el momento, el principal tratamiento es la histerectomía obstétrica. (2) Dicho procedimiento es un desafío a las habilidades quirúrgicas del ginecobstetra, por lo que es necesario identificar las oportunidades de mejora y perfeccionar la técnica quirúrgica.

2.2.1 Definiciones

El término "placenta acreta" se ha utilizado para describir una única entidad patológica, así como un término genérico para englobar los diferentes grados de la enfermedad. Si la placenta invade el miometrio, pero no más allá de éste, se describe entonces como una placenta increta. Cuando la placenta invade, a través de la capa serosa y

potencialmente más allá, se emplea el término placenta percreta. En estos conceptos, la placenta acreta es la más común y placenta percreta la menos común. (Mendoza R, 2018)

2.2.2 Epidemiología

La tasa de partos por cesárea ha aumentado sustancialmente en las últimas décadas, tanto dentro como fuera de los Estados Unidos. A medida que la tasa de cesáreas se incrementó, la incidencia de embarazos se complicó con los trastornos de placentación anómala. Entre los años 1960 y 2002, la incidencia aumentó de embarazos a 1 en 533; esto representa un aumento de casi 60 veces en cuestión de 5 décadas. A medida que aumentaban las placentas acretas, las indicaciones para la histerectomía periparto habían cambiado, y el acretismo placentario representaba hasta el 47% de las indicaciones. (Prap J, 2019)

Las mujeres con mayor riesgo de histerectomía obstétrica son aquellas que son multíparas o que tuvieron un parto por cesárea, ya sea en un momento anterior o en un embarazo actual, o bien tuvieron algún tipo de placentación anormal.

La forma acreta (75 % de los casos) se caracteriza por la penetración superficial de las vellosidades en el miometrio, mientras que en la forma increta (15%) existe una penetración profunda de éstas y, por último, en la forma percreta (10%) las vellosidades atraviesan el miometrio y alcanzan la serosa e incluso órganos pélvicos como vejiga, ligamento ancho o intestino. (Prap J, 2019)

2.2.3 Incidencia

En Estados Unidos la incidencia de acretismo placentario encontrada por Miller y cols., fue de 1 caso por cada 2500 pacientes. Sin embargo, la estadística puede ser tan variable que llega hasta 1 caso en 533 pacientes como informa Wu y cols., en un estudio de 20 años realizado entre 1982 a 2002. Por otra parte, en un estudio realizado en México por Lira y cols., se encontró que, de 210 casos de placenta previa, en 37 (17,6%) se presentó acretismo placentario; de los casos de acretismo en 26 (70,2%) se tuvo el antecedente de cesárea: con una cesárea fue de 21,1% y con dos o más cesáreas el 50%. La edad media de las pacientes fue de 31 años, y el grupo de mayor riesgo fue el de 35 a 39 años con 26% de acretismo placentario. (Arbajal R, 2020)

Durante el año 2019, en el Hospital Materno Perinatal “Mónica Pretelini Saéñz”, se registraron un total de 6869 atenciones obstétricas donde se incluyen partos, cesáreas, legrado uterino instrumentado y aspiración manual endouterina.

De todas las intervenciones 2744 fueron cesáreas, lo que corresponde a 40 % del total de atención obstétrica. Además, debe señalarse que durante ese año se registraron 40 cesáreas. (Arbajal R, 2020)

2.2.4 Fisiopatología

Un número de comparaciones se puede trazar entre el microambiente de placentación anómala y el comportamiento exclusivo o característico del tumor.

Ambas condiciones requieren una habilidad de las células para superar los sistemas inmunológicos locales, activan la invasión e inducen la angiogénesis. En Hanahan y Weinberg describen ocho capacidades distintivas de los tumores que les permiten invadir y metastatizar de las cuales conviene resaltar algunas de las similitudes moleculares entre la placentación anómala y el desarrollo de tumores como la inducción de la angiogénesis y la amplia neo vascularización que son claramente evidentes en la mayoría de los casos de placentación anómala. (Cuellar A, 2016)

Tseng y Chou demostraron la regulación positiva de una serie de factores de crecimiento angiogénicos, incluyendo el factor de crecimiento endotelial vascular (VEGF) y angiopoyetina-2 (Ang-2). La reducción de expresión de proteínas antiangiogénicas tales como el receptor-2 (VEGFR-2), receptor endotelial tirosina quinasa de células Tie-2, y VEGF de tipo tirosina quinasa 1(sFlt1) en células sincitiotrofoblásticas de casos de placentación anormal adherente, en comparación con muestras de placenta normal sugiere un fenotipo proangiogénico.

A) Señalización sostenida proliferativa

Los estudios histológicos han demostrado que el índice de tasas apoptóticas proliferativas de sitio de implantación de células trofoblásticas intermedios no hace diferencia entre placenta anormal adherente (PAS) y placenta normalmente implantada. Se hicieron comparaciones entre estos especímenes de PAS y de placenta normalmente implantada; no obstante, un estudio más acertado sería la

comparación de las muestras de PAS y las tomadas de la placenta previa, sin evidencia de adherencia en mujeres tomadas con un útero con cicatrices. (Cuellar A, 2016)

La placenta previa es un factor de riesgo significativo para placenta adherida, presente en 50% de los casos; por lo tanto, las mujeres con acretismo placentario y una cicatriz uterina previa son un grupo de control más adecuado para identificar diferencias histológicas entre las mujeres que se encuentran en alto riesgo de placenta anormal adherente y aquellas que desarrollaron algún tipo de placenta anormal adherente. Del mismo modo, la expresión diferencial del receptor del factor de crecimiento epidérmico (EGFR) y c-erbB-2 oncogén en sincitiotrofoblasto de especímenes de placenta anormal adherente se ha descrito; sin embargo, de nuevo, los controles utilizados son cuestionables, porque muchos fueron tomados de úteros sin cicatrices. La expresión diferencial de estas proteínas en el sincitiotrofoblasto, pero no en el trofoblasto extra vellosos invasivo, sugiere la posibilidad de un microambiente proliferativo comparable a los recientes avances en oncología de investigación y la posibilidad de que el sincitiotrofoblasto puede generar factores autocrinos y paracrinos que ayudan a promover la proliferación de los trofoblastos extra vellosos. Con el fin de delinear aún más esta teoría, se necesitan estudios comparativos en mujeres con placenta previa y una cicatriz uterina previa. (Cuellar A, 2016)

B) Resistiendo la muerte celular

La apoptosis placentaria es un proceso importante en el desarrollo de la placentación normal. La Insulin-like proteína 4 (INSL4), producida por la placenta, juega un papel importante en la inhibición de la proliferación de la placenta excesiva mediante la inducción de la apoptosis. La disminución de la expresión de genes INSL4, tanto en el área invasiva como en las áreas no invasivas de trofoblastos extravelosos, se ha demostrado en pacientes con placenta anormal adherente cuando se compara con controles de edad gestacional que sugieren que la invasión anormal es un proceso más generalizado debido a la falla de la apoptosis normal. (Iñiguez G, 2018)

Las células asesinas naturales deciduals (DNK) son un subconjunto único de las células asesinas naturales que desempeñan un papel crítico en las primeras fases del embarazo. Las células DNK secretan una variedad de citocinas y factores angiogénicos que son críticos para un embarazo exitoso y desempeñan un papel particularmente importante en la invasión del trofoblasto mediante el establecimiento de la tolerancia fetal. La población de células DNK es significativamente menor en la muestra de Placenta anormal adherente, lo que sugiere que la densidad celular DNK se correlaciona inversamente con el grado de invasión de trofoblasto extravelloso (EVT). (Iñiguez G, 2018)

C) Activación de la invasión

Las células de invasión de trofoblasto extravelloso (EVT) en el embarazo intrauterino normales muestran un frente invasivo claro, mientras que los que una afectada por Placenta anormal adherente se encontró que carecen de una de un frente de invasión definido del miometrio con una interfaz irregular. Esto puede ser debido a una serie de procesos. (Guillermina C, 2018)

D) Transición de Epitelial-a-Mesenquimal (EMT)

La EMT es un programa de desarrollo que da como resultado la conversión de células epiteliales inmóviles a células mesenquimales migratorias. Mientras un EMT se procesa es importante asegurarse de la invasión normal y la fijación de la placenta al miometrio en el primer trimestre, una transición de células inmóviles a células mesenquimales migratorias, no debería persistir en todo el embarazo. Un EMT anormalmente agresivo que continúa durante todo el embarazo desempeña un papel importante en el desarrollo de placenta anormal adherente. Duzyj et al examinaron muestras histológicas de 23 pacientes con PAS en comparación con un grupo control de 25 pacientes con un embarazo normal y 21 con no placenta previa adherente en el que la invasión de trofoblasto extravelloso siguieron mostrando EMT dispone de especímenes de histerectomía de tercer trimestre en el grupo de placenta anormal adherente, demostradas por la co-expresión de citoqueratina-7 y vimentina, cuando el EMT debería haber cesado. Estos datos sugieren que un EMT persistente durante el

embarazo puede ser un factor importante en el comportamiento migratorio de EVT en PAS. (Guillermina C, 2018)

En resumen, parte de la capacidad incrementada de invasión de células trofoblásticas en placenta anormal adherente parece explicarse por una EMT demasiado agresivo y persistente, un aumento de la actividad de enzimas MMP y cambios en las proteínas de adhesión celular permitiendo replicativa inmortalidad / evasión de supresión del crecimiento. La senescencia celular es una detención del ciclo celular permanente en respuesta al daño del ADN causado por una variedad de factores tales como oncogenes, estrés oxidativo y disfunción de telómeros. La senescencia celular también se produce en el sincitiotrofoblasto normal, Tzadikevitch et. al asociaron la senescencia a las proteínas p21, p15, p16 y la proteína p53 supresora de tumores, así como a la longitud del telómero en biopsias de placenta percreta y normal de la placenta gestacional controles equiparados en edad. Especímenes de placenta anormal adherente habían acortado los telómeros y la expresión de la senescencia alterada que era p21 dependiente, en comparación con placentas normales que son controlados por p16 y p53. Aunque hay una escasez de datos sobre los genes supresores de tumor en PAS, se demostró significativamente menor expresión de p53 en especímenes con placenta anormal adherente en comparación con los controles. (Guillermina C, 2018)

E) La reprogramación del metabolismo energético

Esta es un área que requiere más estudio. Sin embargo, puede haber algunas pruebas circunstanciales de un cambio en el metabolismo intracelular en PAS. El embarazo asociado a la proteína plasmática A (PAPP-A), también conocido como Pappalysin-1, es una proteína codificada por el gen PAPP-A en los seres humanos, localizado en el cromosoma 9q33.1 humano. El PAPP-A fue identificado en 1974 como una novedad de la metaloproteínasa zinc sintetizada por el sincitiotrofoblasto y secretada en la circulación materna en concentraciones crecientes hasta el término PAPP-A como principales sustratos que son similares al factor de crecimiento parecido a la insulina. El PAPP-A aumenta la biodisponibilidad local de la insulina como factor de crecimiento (IGF) mediante la escisión de los inhibidores de la IGFBP-4 y -5 (crecimiento similar a

insulina factor proteína -4 y -5); sin embargo, aún no queda definida su función. Los bajos niveles de PAPP-A se asocian con mayores niveles de la proteína IGFBP y niveles posteriormente bajos de IGF libre.

La IGF controla la absorción y el transporte de glucosa y aminoácidos de trofoblastos y juega un papel autocrino y paracrino en la invasión de trofoblastos en la decidua.

Los biomarcadores. (Mendoza R, 2020)

Durante varios años, los investigadores han intentado identificar los biomarcadores séricos maternos que podrían utilizarse para mejorar la precisión del diagnóstico prenatal de PAS. Varias hormonas placentarias y fetales utilizadas rutinariamente en la detección de aneuploidía se han encontrado expresadas en el suero de mujeres con PAS en comparación con aquellos sueros de mujeres con placenta previa. Recientemente, ha existido un creciente interés en el papel del ADN fetal libre de células para la detección y diagnóstico de PAS. (Mendoza R, 2020)

La proteína plasmática A asociada al embarazo (PAPP-A). La PAPP-A es un marcador de sincitiotrofoblasto de la placenta y los niveles séricos, reducidos puede servir como un marcador para principios de disfunción placentaria. Los niveles bajos de PAPP-A ($\leq 0,4-0,5$ múltiplos de la mediana (MoM)) se han asociado con un mayor riesgo de preeclampsia en desarrollo, bajo peso al nacer, la pérdida del embarazo y parto prematuro, aspectos que han sido relacionados con la invasión trofoblástica y el desarrollo anormal de la placenta. Un número de estudios ha demostrado que el aumento de los niveles de primer trimestre PAPP-A está asociados con placenta anormal adherente. (Mendoza R, 2020)

En resumen, hay un número limitado de estudios que han contribuido a nuestra comprensión de la biología molecular de la placenta anormal adherente; sin embargo, la hace tener muchas similitudes con la biología del cáncer. La inflamación basal crónica excesiva combinada con un fracaso de la apoptosis normal de la placenta parece explicar parcialmente la biología subyacente de placentación invasiva con la angiogénesis asociada. (Molinaro M, 2022)

El acretismo placentario es un término histopatológico que se define como: placenta adherente e invasiva, ambas son consecuencia de un trastorno deciduomiometrial. Los cambios trofoblásticos de la placenta acreta son probablemente secundarios a su migración más allá de la zona de unión y su exposición a un entorno biológico diferente. Esta pérdida de control por parte de la decidua de la invasión del trofoblasto y la remodelación de la arteria espiral da al trofoblasto extravelloso mayor acceso al miometrio profundo y la circulación que lo caracteriza. Es probable que la profundidad de penetración del tejido veloso se relacione con la extensión del daño deciduomiometrial. El daño microscópico secundario a extracción manual, el legrado uterino y la endometritis generan mayores probabilidades de que conduzcan a la adherencia superficial en la placentación. Por el contrario, en una cicatriz quirúrgica el defecto está asociado con la ausencia de reepitelización endometrial en el área de la cicatriz y remodelación vascular alrededor del área de la cicatriz favoreciendo el desarrollo de placentación invasiva. (Molinero M, 2022)

En la placenta adherente, las vellosidades coriónicas están en contacto directo con el miometrio sin plano claro de escisión. El diagnóstico diferencial clínico entre una placenta anormal adherente y una placenta retenida puede dificultarse si la placenta está parcialmente adherida. En la placentación invasiva, las vellosidades placentarias penetran profundamente dentro la pared uterina, incluso en la circulación miometrial y no puede ser eliminado manualmente o por legrado. Con el aumento exponencial de nacimientos vía cesárea alrededor del mundo, con el aumento de la edad materna y la necesidad de técnicas de reproducción asistida así como con los procedimientos quirúrgicos uterinos menores, el número de casos de mala placentación, en particular la placentación invasiva, continuarán aumentando. (Rigol O, 2014)

En los embarazos no complicados por acretismo, el trofoblasto invade el endometrio hasta que alcanzan la capa de Nitabuch, es decir, la capa esponjosa de la decidua. Al llegar a dicha capa, los citotrofoblastos dejan de invadir y comienzan a diferenciarse en el tejido placentario necesario para un embarazo exitoso. La remodelación de la arteria espiral comienza temprano en el primer trimestre con desorganización e interrupción de las células vasculares del músculo liso. Se cree que esta fase

independiente de trofoblasto extraveloso está mediada, al menos en parte, por células asesinas naturales uterinas (UNK), a su alrededor se acumulan arterias espirales, los trofoblastos se diferencian y cambian el comportamiento, permitiendo la reorganización de la arteriola espiral y el aumento en el suministro de oxígeno. La hipoxia relativa del tejido cicatricial de la cesárea puede reclutar preferentemente el blastocisto para implantarse en áreas que provocan un mayor riesgo de placenta acreta. La mayor incidencia de placentas previas y placentas acretas se encontró en mujeres con cesáreas múltiples. (Rigol O, 2014)

Cualquiera que sea la verdadera fisiopatología de la placentación anormal, múltiples estudios respaldan el riesgo sustancialmente mayor de placenta acreta en mujeres con antecedentes de cesáreas múltiples. (Rigol O, 2014)

2.2.5 Factores de riesgo

El acretismo placentario no es exclusivamente una consecuencia del parto por cesárea. Pudiera ser algún trauma quirúrgico a la integridad del endometrio uterino y / o miometrio superficial, como los siguientes: curetaje uterino, extirpación manual de la placenta, endometritis posparto o miomectomía que ha sido asociada con trastornos de placentación en embarazos posteriores. En general, el OR para placenta acreta después de una cirugía uterina previa es de 3.40 (IC 95% 1.30–8.91). El trastorno de mala placentación también se ha presentado en mujeres sin antecedentes quirúrgicos, pero teniendo una patología uterina, como útero bicorne, adenomiosis, fibromas submucosos y distrofia miotónica. Por lo tanto, se pueden enlistar los siguientes factores de riesgo como los principales: (Giménez M, 2012)

1. Edad (mayores de 30 - 35 años).
2. Gestas (multíparas de 2 a 3).
3. Placenta previa con antecedente de cesárea (35%).
4. Placenta previa con antecedente de 3 o más cesáreas (67%).
5. Historia de legrado uterino (18 a 60%).
6. Historia de retención placentaria.
7. Antecedente de infección intraamniótica

Cualquier condición que resulte en daño al tejido miometrial: miomectomía, legrado, miomas submucosos, ablación endometrial, embolización de arterias uterinas. (Giménez M, 2012)

2.2.6 Diagnóstico

El estándar de oro sigue siendo el examen histológico de la placenta y el útero con documentación de invasión anormal de trofoblasto del miometrio. Sin embargo, esto solamente es posible cuando se realiza una histerectomía, procedimiento que no siempre se lleva a cabo. El diagnóstico diferencial clínico entre una placenta anormalmente adherente y una placenta retenida puede ser difícil si la placenta es sólo parcialmente adherente. (Roa I, 2019)

Se puede realizar un diagnóstico clínico de acretismo focal o completo en el contexto de una placenta anormalmente adherente tratada de forma conservadora.

Se considera que el acretismo está presente cuando la placenta es "anormalmente adherente". Por supuesto, esto es extremadamente subjetivo y puede ser controvertido. La mayoría de los autores sólo consideran los casos que requieren intervenciones quirúrgicas adicionales para controlar el sangrado, como la histerectomía, el legrado uterino y la embolización de los vasos pélvicos, para tener evidencia clínica de acretismo.

Diagnóstico prenatal

La ecografía obstétrica ha mejorado sustancialmente el diagnóstico prenatal del acretismo placentario. Esto es altamente ambicionado, dada la alta morbilidad y mortalidad asociada con la placenta acreta. (Roa I, 2019)

La placentación invasiva varía según la edad y depende del grosor y la composición del lecho placentario, los defectos previos de la cicatriz, la profundidad de la invasión y la extensión lateral del tejido vellosa. La adherencia anormal y la invasión pueden coexistir en el mismo lecho placentario, por lo que es esencial una correlación precisa de los hallazgos patológicos y clínicos con la imagen. Por lo tanto, es necesario que estos protocolos sean estandarizados y utilizados tanto por los médicos como por los patólogos para mejorar la precisión diagnóstica de las imágenes de ultrasonido y para

definir los signos de ultrasonido que pueden ser útiles en la evaluación de mujeres con alto riesgo de acretismo placentario. Las modalidades de imagen para el diagnóstico prenatal incluyen la ecografía y la resonancia magnética. (Roa I, 2019)

Ultrasonografía

El primer caso de identificación prenatal de una placenta adherida se realizó por Sadovsky et. al en 1967 usando placentografía con isótopos radiactivos. Tabsh et. al fueron los primeros en reportar en 1982 un diagnóstico prenatal de ultrasonido en escala de grises de la placenta increta. Desde entonces, más de 1200 casos de diagnóstico prenatal de ultrasonido se han descrito en la literatura internacional. El diagnóstico por ultrasonido se considera como altamente preciso cuando es realizado por un operador experto. La ausencia de hallazgos ultrasonográficos no excluye el diagnóstico de placenta anormalmente adherente focal y los factores clínicos siguen siendo importantes en la identificación de mujeres con alto riesgo. (Quiroz L, 2019)

Numerosas técnicas se han añadido a las imágenes en escala de grises a través de los años, incluyendo imágenes en color Doppler y tridimensional (3-D) que aumenta la sensibilidad de la ecografía. Sin embargo, los resultados de estudios prospectivos de cohortes bien realizados han demostrado que la sensibilidad y especificidad de obtención de imágenes en escala de grises utilizadas para el diagnóstico de placenta anormal adherente son tan altas como 90% cuando es realizada por operadores experimentados. Las descripciones estandarizadas de signos ultrasonográficos asociados con placenta anormal adherente fueron propuestas recientemente por el Grupo de European Working en placenta anormalmente invasiva (AIP) y la base de estas descripciones fue sugerido por un grupo de expertos internacionales AIP. Aunque no hay un acuerdo satisfactorio entre observadores expertos en la exactitud diagnóstica de los signos individuales, tales como lagunas de la placenta e hipervascularidad subplacentaria, algunos son artefactos y la consecuencia de daños al espesor del miometrio debido a cesáreas previas, además algunos signos son extremadamente raros como el abultamiento o masa focal exofítica. El uso de una combinación de signos incrementa la tasa de detección por ultrasonido, en particular para placenta percreta. (Quiroz L, 2019)

El conocimiento del escenario clínico y los factores de riesgo mejoran claramente la precisión de la ecografía. También se observa que la ecografía del primer trimestre resulta menos sensible. Probablemente, la ubicación del acretismo también afecta la precisión ecográfica. La calidad ecográfica, la habilidad del ecógrafo y la experiencia del médico contribuyen más a la sensibilidad y especificidad.

Los hallazgos ecográficos que sugieren acretismo pueden variar y depender de la edad gestacional y desarrollo placentario. En el primer trimestre, un hallazgo de un saco gestacional implantado en la parte baja y anterior en el útero es preocupante por el riesgo de acretismo. La pérdida de la zona miometrial retroplacentaría también puede verse potencialmente en el primer trimestre. El hallazgo más útil en la ecografía es identificar la presencia de una placenta previa, pues cambia drásticamente la probabilidad de que la placenta sea acreta. Los hallazgos ecográficos de placentación normal incluyen una placenta y vejiga homogéneas y uniformes. Debe haber una zona ecolúcida intermedia distinta (zona miometrial) entre la placenta y la vejiga. En contraste, en muchos casos de placenta acreta hay una pérdida completa o alteración de la continuidad de la zona miometrial.

Con las formas más invasivas de placenta acreta se puede ver la ruptura de la pared de la vejiga y, ocasionalmente, se observa que la placenta sobresale hacia la vejiga. La placenta en un acretismo a menudo parece ser irregular (no homogénea) secundaria a lagunas (espacios vasculares de forma irregular); como se señaló, la falta de una apariencia homogénea y los diferentes tamaños de lagunas le dan a la placenta un aspecto de "queso suizo". Por otra parte, la pérdida de la zona clara se utiliza cuando la zona retroplacentaría hipoecoica normal en el miometrio debajo del lecho placentario no es visible en la ecografía. Éste fue uno de los primeros signos identificados por imágenes de ultrasonido en escala de grises en los casos de placenta invasora. Se supone que este signo representa una extensión anormal de las vellosidades placentarias a través de la decidua basal hacia el miometrio y varios autores lo utilizaron como marcador de placentación anormal adherente o invasiva en ultrasonido en escala de grises. (Quiroz L, 2019)

También debe señalarse que la velocimetría Doppler a menudo detecta turbulencia lacunar. Otros hallazgos ecográficos adicionales incluyen una mayor vascularización de la vejiga–interfaz de la placenta y cruce de vasos entre la placenta y la interfase de la pared uterina. De todos los hallazgos ecográficos, el flujo turbulento y la presencia de lagunas se asocian de manera más consistente con acretismo. La localización no anterior de una placenta percreta puede dificultar el diagnóstico por ultrasonido. Algunos investigadores también usan Doppler tridimensional como complemento de la toma de imágenes, especialmente cuando se sospecha de placenta percreta. (Quiroz L, 2019)

2.2.7 Resonancia Magnética Nuclear

La resonancia magnética nuclear (RM) se ha utilizado cada vez más para la detección prenatal de placenta anormal adherente y se ha informado que es útil en la evaluación de la profundidad de la invasión miometrial y parametrial. Recientes revisiones sistemáticas han encontrado que la RM prenatal es de alta precisión en la identificación de los trastornos de la placentación invasiva; el ultrasonido y la resonancia magnética tienen parámetros predictivos comparables. Sin embargo, no está claro si la RMN mejora el diagnóstico de placenta anormal adherente, más allá de lo que puede lograrse por operadores entrenados en ultrasonido. (15) La resonancia magnética puede ser menos dependiente del operador, pero el costo y el acceso limitado a los equipos y los radiólogos expertos genera que sea poco práctico como herramienta de cribado para placenta anormal adherente, en particular en el embarazo temprano. La implementación de protocolos estandarizados prenatales, así como ultrasonidos focalizados en centros especializados para las mujeres embarazadas con factores de riesgo para esta patología se asocia con mejores resultados maternos y neonatales. Sin embargo, las imágenes de la placenta no se enseñan de forma rutinaria durante los cursos de formación de ultrasonido y radiología. El aumento de las tasas de cesárea y los trastornos de placentación crean la necesidad de desarrollar programas de capacitación para los ecografistas o especialistas en imagen. (Costas L, 2019)

La RM es una modalidad más nueva para el diagnóstico del acretismo y no se realiza de forma rutinaria en todos los centros. En estudios de centros con experiencia en

acretismo, se informa que la sensibilidad y especificidad de la RMN es más del 90% y 98%, respectivamente. En contraste, otros estudios han demostrado que la sensibilidad es tan baja como del 67%. Una revisión sistemática de y el meta análisis de la RM en la identificación de la placentación invasiva mostraron una sensibilidad del 94,4%, una especificidad del 84,0%, un índice de probabilidad positiva de 5.91 y un índice de probabilidad negativo de 0.07. Según este estudio, la RM también tuvo una precisión predictiva alta en la evaluación de la profundidad de la invasión y la topografía de la invasión mediante el abultamiento uterino, la intensidad de la señal heterogénea, la interrupción focal del miometrio, el tendido de la vejiga y las oscuras bandas intraplacentales en las imágenes ponderadas en T-2 (9). La revisión comparó la RMN con la ecografía y no encontró diferencias en la sensibilidad o especificidad. (Costas L, 2019)

Cuando la invasión de otras estructuras a menudo es difícil de determinar en la ecografía, la RM puede proporcionar una descripción más clara de la extensión de la invasión placentaria. También puede ser útil en los casos de placenta previa posterior / acreta. No obstante, es importante destacar que no está claro que la RM mejore el diagnóstico más allá de lo que se logra con la ecografía; además, su costo es alto y no está disponible ampliamente. Al igual que la ecografía, la experiencia con el uso de esta modalidad para diagnosticar el acretismo afecta la precisión.

Debido a la precisión variada y el beneficio no demostrado de la RM. Por lo tanto, la resonancia magnética no se recomienda como prueba de detección de rutina para la placenta acreta. En cambio, sí se aconseja cuando los hallazgos no son concluyentes en la ecografía, las previas posteriores y en la sospecha de percretismo. (Costas L, 2019)

Tratamiento

El parto por cesárea anterior y la presencia de una placenta anterior baja o de la placenta previa debe alertar al equipo de atención prenatal del mayor riesgo de espectro de placenta acreta. Las complicaciones maternas en el espectro de la placenta se deben principalmente a una hemorragia masiva. La mediana de la pérdida de sangre estimada en estudio de cohortes de placenta acreta oscila entre 2000 y 7800

ml y la mediana de unidades de sangre transfundida es de cinco unidades. (Carbajal J, 2020)

El diagnóstico prenatal de placenta acreta reduce la hemorragia y la morbilidad periparto maternas. El manejo multidisciplinario en una unidad de maternidad con acceso a cuidados intensivos maternos y neonatales a menudo es necesario para las mujeres con un espectro de placenta acumulada. Para que dicho cuidado se organice, el diagnóstico debe hacerse antes del parto.

Ahora que se disponen de los estudios de imagen para el diagnóstico prenatal de las anomalías de la inserción placentaria, considerada como una de las más graves, no deben dejar de utilizarse para tratarlas. A lo largo de la evolución de la Obstetricia, a pesar del mejoramiento de los recursos para el diagnóstico y tratamiento de múltiples afecciones, la indicación más frecuente para la histerectomía periparto es la atonía uterina; sin embargo, la bibliografía más reciente sugiere que esto ya no resulta tan vigente y las alteraciones en la placentación se han convertido en la causa más común para efectuar esta cirugía. (Carbajal J, 2020)

Se recomienda llevar el control prenatal en una paciente en quien ya se estableció el diagnóstico de acretismo placentario de la siguiente manera:

- 1) La paciente deberá recibir complementos de ácido fólico y hierro para conservar las concentraciones de hemoglobina en parámetros normales; algunas veces podrá requerirse eritropoyetina.
- 2) Realizar ultrasonidos seriados para vigilar el crecimiento fetal (asociación con restricción del crecimiento intrauterino).
- 3) Considerar la donación de sangre autóloga.
- 4) Terminar el embarazo en un hospital con infraestructura de Medicina materno fetal, cirugía general, urología, cirugía vascular, radiología intervencionista, banco de sangre y neonatólogos.

La controversia es cuándo terminar el embarazo:

a) A las 34 semanas y en ausencia de factores de riesgo para el parto prematuro en mujeres con espectro de placenta acreta, el parto planificado a las 35 + 0 a 36 + 6 semanas de gestación proporciona el mejor equilibrio entre el feto, madurez y riesgo de parto no programado. (Carbajal J, 2020)

b) Con una longitud cervical menor de 30 mm

El tratamiento universalmente aceptado es la cesárea histerectomía, debe programarse con un enfoque multidisciplinario que incluya a médicos de los servicios de uroginecología u oncoginecología y a un cirujano general o vascular con conocimiento pélvico. Deben tomarse en cuenta algunos aspectos, como la paridad satisfecha y el acretismo focal que se descubre en el momento de la cirugía: no intentar quitar la placenta, cierre de histerorrafia con placenta in situ y tomar la decisión en ese momento de realiza histerectomía o iniciar el tratamiento conservador y posteriormente vigilancia. El tratamiento conservador con uterotónicos y la embolización de las arterias uterinas ha mostrado tener éxito. Sin embargo, no hay evidencia de que el metotrexato sea útil y al respecto apenas existen algunos reportes de casos. (Carbajal J, 2020)

Las pacientes con diagnósticos de placenta previa y/o acreta deben ser manejadas por un equipo multidisciplinario y en sitios que cuenten con los recursos adecuados. Ante el riesgo de hemorragia e histerectomía en pacientes con sospecha o confirmación de placenta acreta deben tenerse en el quirófano paquetes de sangre y el instrumental de histerectomía previo al inicio de la cirugía. Se deberá informar ampliamente a la paciente y su pareja o familiar responsable sobre el padecimiento, el tratamiento y las posibles complicaciones. Además, se debe contar el consentimiento informado debidamente llenado, para la posible realización de histerectomía. El tratamiento universalmente aceptado es la histerectomía total abdominal, pero a su vez ha surgido una corriente conservadora en cuanto a dejar la placenta in situ y en algunas ocasiones empleando medicamentos para su expulsión o reabsorción. (Ramírez I, 2015)

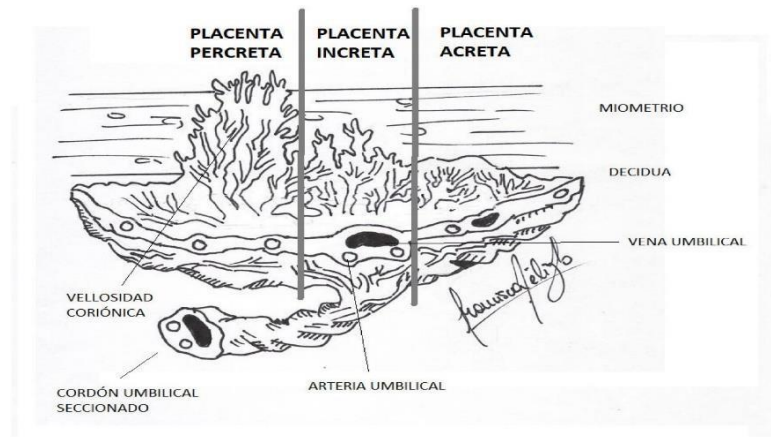
La vía de resolución es por medio de operación cesárea, la cual debe de ser de preferencia programada y con un enfoque multidisciplinario. Se prefiere el empleo de

inductores de madurez pulmonar a las [36 o 37] semanas se interrumpe la gestación por cesárea. La resolución puede realizarse antes si existiese una urgencia como es el sangrado incoercible o si la paciente inicia trabajo de parto. La elección de la técnica quirúrgica dependerá de la posición de la placenta, la profundidad de la invasión y la extensión parametrial del espectro de placenta acreta según la ecografía y/o RMN antes del parto, la evaluación visual del útero en el momento de la cirugía y la presentación de los síntomas clínicos, es decir, sangrado o no sangrado. (Ramírez I, 2015)

Dentro de las patologías gineco-obstétricas de resolución quirúrgica, es posible que ninguna sea tan desafiante como el abordaje de un embarazo en el contexto de acretismo placentario dada su fisiopatología, complicaciones y manejo.

El espectro de acretismo placentario (EAP) es un fenómeno infrecuente del embarazo caracterizado por la inserción anormal de parte o del total de la placenta; pudiendo tener ausencia parcial o total de la decidua basal habitualmente por un defecto de la interfase endometrio-miometrial secundario a un procedimiento quirúrgico, conllevando a un error de decidualización en el área cicatricial y permitiendo la profundización del trofoblasto. Como se aprecia en la Figura 1, según las capas uterinas comprometidas serán clasificadas como **placenta acreta** la cual se adhiere a miometrio (75% de los casos), **inacreta** la cual penetra miometrio (15% de los casos) y finalmente **placenta percreta**, aquella que traspasa miometrio hacia serosa u órganos adyacentes (5% de los casos). (Veliz F, 2018)

Figura 1. según las capas uterinas comprometidas serán clasificadas como **placenta acreta**



Fuente: https://www.scielo.cl/scielo.php?script=sci_arttext&pid=S0717-75262018000500513

CLASIFICACIONES: Existen diversas clasificaciones, pero la más utilizada es la clasificación clásica o anatomopatológica, basada en el grado de invasión sobre el miometrio. Así el PAS se divide en placenta:

- Accreta (80%): las vellosidades coriales se adhieren directamente sobre el miometrio, sin penetrar en el mismo.
- Increta (15%): las vellosidades coriales invaden en profundidad el miometrio sin sobrepasar la serosa.
- Percreta (5%): las vellosidades coriales atraviesan por completo la pared uterina llegando a la serosa uterina y pudiendo invadir los órganos adyacentes, como la vejiga.

2.5.2. Diagnóstico ecográfico:

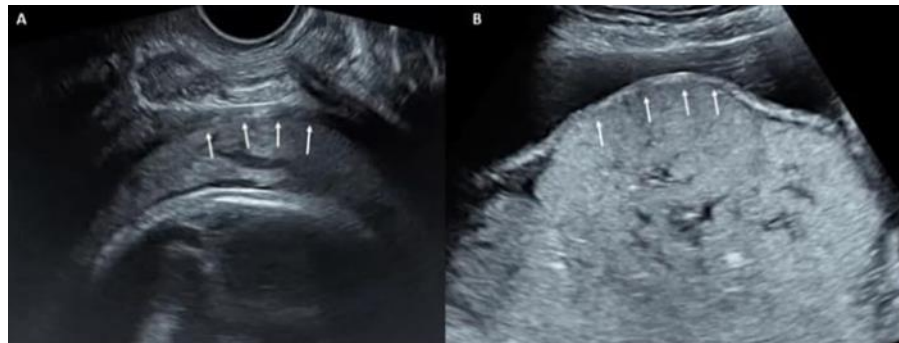
La ecografía es la técnica de elección para el diagnóstico de las anomalías del PAS, con una sensibilidad del 91% y una especificidad del 97% en gestantes con riesgo alto de PAS durante el segundo y tercer trimestre de la gestación. Durante el primer trimestre de gestación pueden ya visualizarse signos ecográficos del PAS, que varían entre: - 1er trimestre precoz (6-8 semanas): se manifiesta como un saco gestacional implantado en el segmento uterino inferior cerca de la cicatriz de la cesárea (ver protocolo "Gestación ectópica"). Por este motivo, siempre que se realice una ecografía

transvaginal precoz a una paciente con una cesárea anterior, se recomienda realizar una valoración de la localización del saco gestacional respecto la cicatriz previa para descartar signos de gestación ectópica en cicatriz de cesárea, así como signos precoces de las anomalías del PAS.

- 1er trimestre tardío (11-14 semanas): durante este periodo la implantación segmentaria del embarazo puede ser más difícil de identificar debido al crecimiento progresivo del saco gestacional hacia la porción fúndica de la cavidad uterina. Aun así, algunos de los signos clásicamente descritos para el diagnóstico en 2º y 3er trimestre (pérdida de la clear zone retroplacentaria, presencia de lagunas vasculares, adelgazamiento miometrial, hipervascularización útero-vesical) también pueden identificarse ya en el 1er trimestre tardío. Durante el segundo y tercer trimestre de gestación, en los últimos años, se han estandarizado los signos ecográficos utilizados en el diagnóstico prenatal del PAS y se recomienda su utilización en la descripción de los hallazgos ecográficos para sistematizar la exploración (Anexo 4 Plantilla del informe ecográfico en la valoración del riesgo del PAS). Signos ecográficos en escala grises 2D: • Pérdida de la “clear zone” (sensibilidad: 58-74% / especificidad: 95-97%): pérdida o irregularidad del plano hipoeoico en la interfase placenta-miometrio, que representa una extensión anormal de las vellosidades coriales a través de la decidua basal y hacia el miometrio (figura 4).

Figura 4. Evaluación ecográfica de la “clear zone”.

A) Caso sin sospecha de PAS: se identifica correctamente la “clear zone”.



Fuente: Villavicencio L, Evaluación ecográfica de la Placenta

B) Caso con sospecha de PAS: pérdida del plano hipoeoico retroplacentario o “clear zone”.

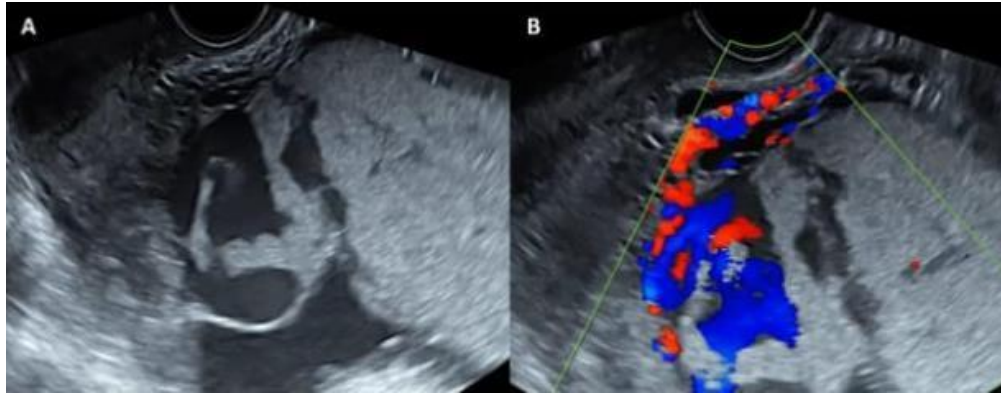
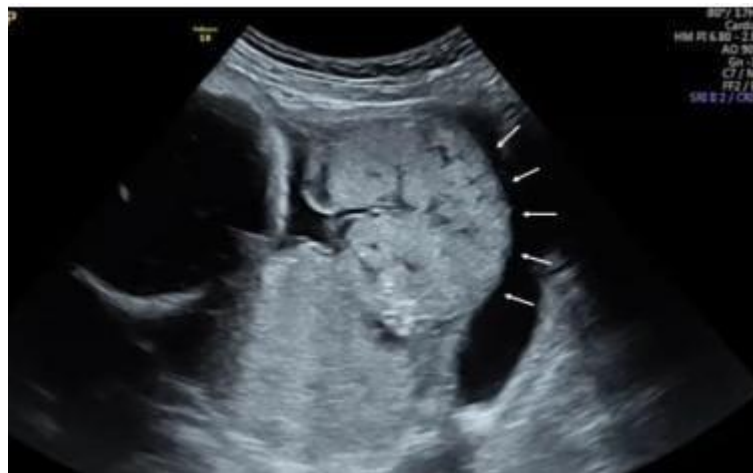

Figura 5. Lagunas vasculares grandes e irregulares (A) en paciente con placenta previa y antecedente de cesárea anterior. Con el Doppler color (B), se observa el flujo turbulento de alta velocidad. • Adelgazamiento miometrial: Grosor miometrial retroplacentario inferior a 1 mm o indetectable

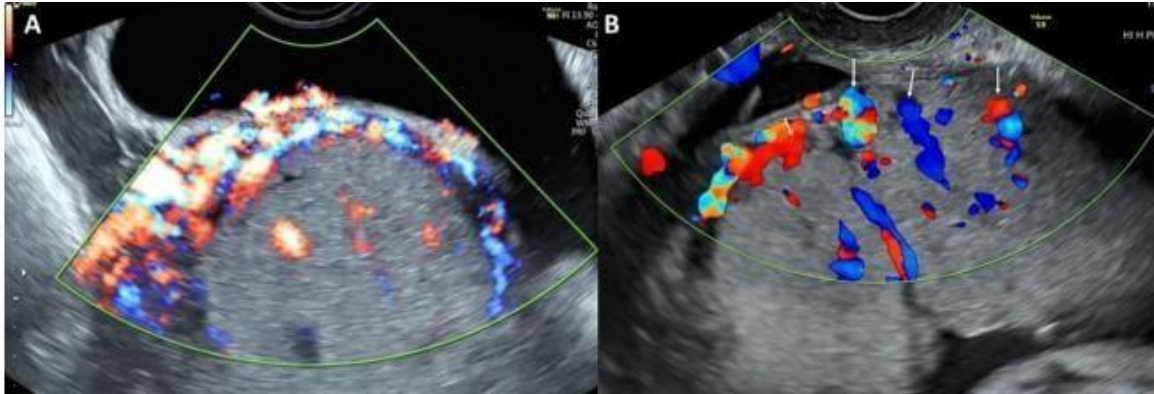
Fuente: Fuente: Villavicencio L, Evaluación ecográfica de la Placenta

Figura 7. Bulto placentario. En la imagen se observa el abultamiento anormal de la placenta hacia la vejiga (flechas blancas). • Masa exofítica focal: el tejido placentario rompe la serosa uterina y se extiende más allá de ella (habitualmente, dentro de la vejiga). Signos ecográficos con Doppler color: • Hipervascularización útero-vesical: aumento de señal Doppler color entre el miometrio y la pared posterior de la vejiga. Este signo indica la presencia de numerosos vasos tortuosos en esa región que presentan un flujo multidireccional y “aliasing”



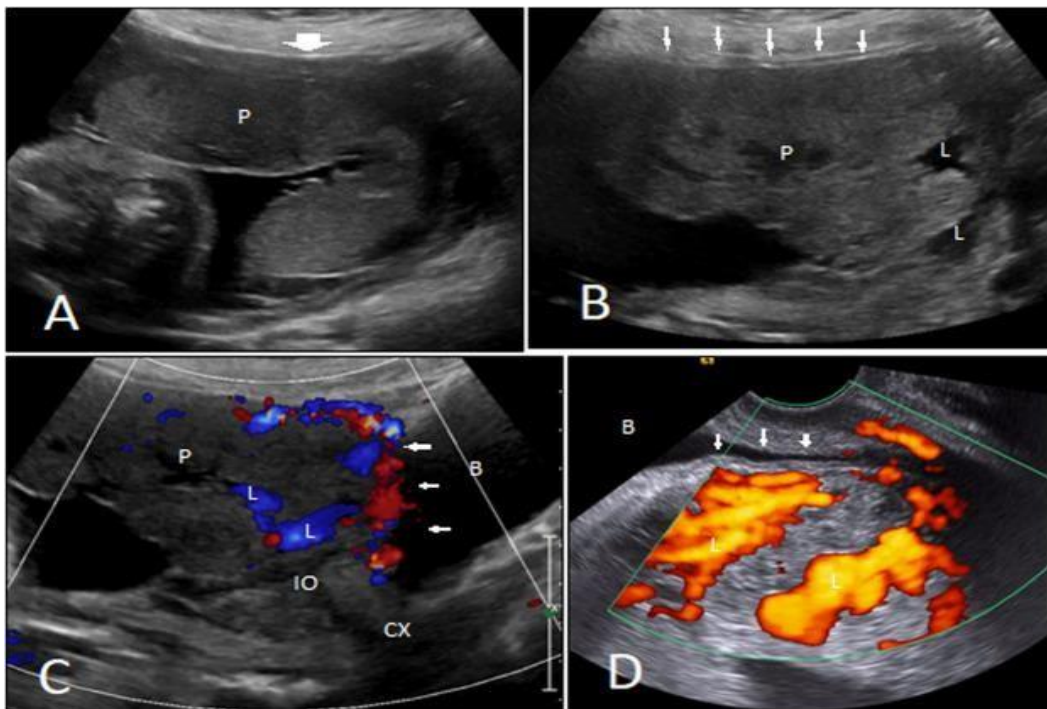
Fuente: Villavicencio L, Evaluación ecográfica de la Placenta

(figura 8). • Hipervascularización subplacentaria: aumento significativo de la señal Doppler color en el lecho placentario. Este signo indica la presencia de numerosos vasos tortuosos en esa región que presentan un flujo multidireccional y “aliasing”.



Fuente: Villavicencio L, Evaluación ecográfica de la Placenta

Figura 8. Imagen de Doppler color donde se evidencia la hipervascularización uterovesical (A) y la presencia de “bridging vessels” (B). • Vasos puente (“bridging vessels”): vasos que parecen extenderse desde la placenta hacia el miometrio e, incluso, hasta más allá de la serosa hacia vejiga u otros órganos. Suele presentar un trayecto perpendicular al miometrio (figura 7).



Fuente: Villavicencio L, Evaluación ecográfica de la Placenta

• Vasos nutricios de las lagunas placentarias: vasos con flujo turbulento de alta velocidad que van desde el miometrio hacia las lagunas placentarias. Las últimas revisiones sistemáticas, utilizando esta nueva descripción estandarizada de los signos ecográficos de PAS, demuestran que la pérdida de la “clear zone” (62%) y la presencia de vasos puente (71%) son los signos más frecuentes en casos de placenta accreta. En la placenta increta, la pérdida de la “clear zone” (85%) y la hipervascularización subplacentaria (60%) son los signos ecográficos más frecuentes. Finalmente, las lagunas vasculares placentarias (82%) y la hipervascularización subplacentaria (54%) son los signos ecográficos más comunes en la placenta percreta.

Otros signos ecográficos (descritos recientemente y pendientes de validación en los próximos años) • Grosor placentario de >4.5 cms: sensibilidad del 50% y especificidad del 90% por PAS. • “Separation sign”: Cuando existe una inserción placentaria anormal, la placenta y el miometrio se desplazan en bloque y vuelven a su posición natural al mismo tiempo tras aplicar presión súbita con el transductor, sin que haya un movimiento separado de la placenta respecto al miometrio (“separation sign” negativo). Placenta y miometrio se acomodan por separado en una inserción normal de placenta (“separation sign positivo”, sensibilidad 98%, especificidad 100% para alumbramiento normal). Placenta accreta index (PAI): es un índice de puntuación para la predicción de PAS basado en factores epidemiológicos y signos ecográficos descrito por Rac M et al. en 2015 y validado en otros estudios posteriores (figura 9). Su utilización durante la evaluación ecográfica de los casos sospechosos de PAS puede ayudar al diagnóstico y al manejo de esta patología. Un PAI > 5 se ha descrito como un alto riesgo de PAS.

Figura 9. Placenta accreta index (adaptada de Rac M et al AJOG 2015).

PARÁMETRO	PUNTUACIÓN
≥ 2 cesáreas previas	3.0
Placenta previa anterior	1.0
Lagunas vasculares	
- Grado 3	3.5
- Grado 2	1.0
Grosor miometrial	
- ≤ 1mm	1.0
- < 1 y > 3mm	0.5
- > 3 y ≤ 5mm	0.25
“Bridging vessels”	0.5

PLACENTA ACCRETA INDEX

INTERPRETACIÓN
≥ 5 → Alto riesgo PAS

Fuente: https://fetalmedicinebarcelona.org/wp-content/uploads/2024/02/Placenta_previa_placenta_accreta_vasa_previa.pdf

III DISEÑO METODOLOGICO

CAPITULO II

DISEÑO METODOLOGICO

3.1 Tipo y Enfoque de la Investigación

Tipo de Investigación El presente trabajo de investigación es de tipo **descriptivo** porque en su desarrollo explicara la importancia de realizar estudios ecográficos sistematizados, describirá la técnica de obtención de imágenes en cortes básicos y específicos contribuyendo a mejores resultados objetivamente en lo referido al acretismo placentario es de tipo **retrospectivo** teniendo en cuenta que el proyecto de investigación será realizado con información de registro de atenciones, datos de historia clínica.

Enfoque de la Investigación. La presente investigación tiene un enfoque cualicuantitativo; Es **cualitativo**, ya que en toda investigación la validez puede ser una fortaleza a partir de la recolección desde la perspectiva de los sujetos paciente y médico, la comprensión de la realidad médico legal en los distintos procedimientos diagnósticos, impone límites a la subjetividad, a la vez que ofrece rigor y, por tanto, mayor seguridad en sus conclusiones. **Cuantitativo** ya que la validez de los resultados será más confiable si se observa correlación de datos de la biometría fetal, datos de modo Doppler con los datos clínico laboratoriales, mide la dinámica de estructuras vasculares que tiene un valor predictivo muy alto y fiable, analiza los criterios de normalidad o desviación a situaciones patológicas.

Métodos Métodos teóricos

-Método histórico-lógico utilizado para relacionar antecedentes causas y condiciones en que surge y se desarrolla acretismo placentario.

Análisis y síntesis Al ser procedimientos lógicos que se complementan el primero permitirá generar e identificar las ideas que componen los protocolos de procedimientos en ecografía y modelos de generación de informes ecográficos estándares, Así la síntesis permitirá establecer la relación y pertinencia de componentes de un protocolo actual y reconstruir un protocolo actualizado de

valoración ecográfica de atención a las pacientes con sospecha de placenta acreta.

-Inductivo-deductivo Bajo este método se establecerá si existe relación de causas y coherencia entre el contenido teórico con base en protocolos universales de entidades reguladoras como las sociedades médicas del área ecográfica y organismos internacionales para su validar el formato de revisión ecográfica de la placenta.

-Revisión bibliográfica con el respectivo análisis bibliográfico que permita identificar los diversos fundamentos teóricos, métodos y sistematización de los procedimientos de la ecografía de diagnóstico de placenta acreta y la entrega de resultados.

Métodos Empíricos

-Observación método utilizado en el proceso asistencial y desarrollo de la actividad propia del servicio de ecografía y de manera directa a partir de la aplicación de un instrumento obtener información relacionada al tema de investigación

Encuesta la técnica de la encuesta dirigida a profesionales ecografistas del servicio de ecografía del hospital universitario para recolectar información relacionada a los parámetros de la técnica ecográfica en pacientes con sospecha de acretismo placentario.

Revisión documental este es una técnica de investigación que se encarga de recopilar y seleccionar información a través de la lectura de documentos, libros, revistas, grabaciones, filmaciones, periódicos, bibliografías, documentación institucional.

3.2 .3 Técnicas de Investigación

Instrumentos

-Guía de observación fue estructurada para revisión del libro de registros de pacientes atendidos seleccionando los estudios de ecografía obstétrica realizados en el periodo de octubre de 2022 a marzo de 2023 con presuntivo de placenta acreta.

-Cuestionario Se utilizó el cuestionario con preguntas estructuradas y aplicadas al personal del servicio de ecografía.

Ficha de recolección de datos fue diseñado de manera simple para registrar los elementos tomados en cuenta en los informes ecográficos.

3.2.4. Muestra

Para la selección de la muestra se tomó en cuenta a una paciente atendida de octubre de 2022 a marzo de 2023 con presuntivo de placenta acreta del cual se seleccionó para el estudio de caso.

CRITERIOS DE INCLUSIÓN Y EXCLUSIÓN

-Criterios de inclusión.

Se incluirá a una de las pacientes mujeres gestantes que asistieron al servicio de ecografía de octubre de 2022 a marzo de 2023 con presuntivo de placenta acreta.

Criterios de exclusión.

Se excluirán a todos los pacientes que:

- Pacientes gestantes de primer trimestre
- Pacientes gestantes sin factores de riesgo.

IV DESARROLLO

CAPITULO IV DESARROLLO

4.1 Análisis y presentación del caso de estudio:

El acretismo placentario al ser un problema adherencia de implantación en el útero en ocasiones puede pasar desapercibida a la baja experiencia del operador sobre todo tomando en cuenta que su mayoría no presenta sintomatología. La incidencia del acretismo placentario ha ido incrementándose con el transcurso de los años y este incremento va de la mano con un incremento en el índice de cesáreas que son el primer factor de riesgo común.

La placenta acreta se asocia con una tasa de mortalidad del 7 % así como un incremento de la morbilidad intraoperatoria y postoperatoria causada por transfusiones masivas de sangre, infección, y daño a órganos adyacentes.

El caso que se presenta, trata de una paciente de sexo femenino que responde al nombre de T.C.J de 40 años de edad, proveniente de Oropeza, con ocupación de ama de casa la cual tiene 3 hijos nacidos vivos por parto normal.

Dicha paciente acude al servicio de ginecología del hospital universitario, la cual luego de ser atendida por leve sangrado vaginal, el ginecólogo solicita una orden de ecográfica obstétrica por sangrado y eminencia en abdomen bajo, característico de embarazo.

4.2 Descripción del caso

La paciente, de 40 años de edad, presentaba factores de riesgo relacionados con cesaría anterior en su primer embarazo. Tiene antecedentes anticoncepción con método de T de cobre por aproximada de 5 años. La gestación en su desarrollo fue atendida en dos ocasiones por presentar sangrado vaginal escaso y un diagnóstico presuntivo de placenta previa marginal a las 20 semanas de gestación y la segunda a las 36 semanas por fecha de ultima menstruación y 37 semanas de edad gestacional por ecografía, se realiza ecografía, observándose un acretismo placentario; la placenta alcanzaba la serosa en la pared posterior uterina. Se programó una cesárea electiva a las 37 semanas de edad gestacional, habiéndose comprobado una biometría fetal correcta. Así mismo registra la madurez pulmonar fetal inducida con tratamiento con

antelación. Al proceso de su intervención se obtuvo un recién nacido de 2,790 gr que no presentó complicaciones perinatales. Se optó por la de histerectomía total. La paciente no requirió transfusión sanguínea ni presentó complicaciones en el postoperatorio inmediato.

4.3 MATERIAL Y MÉTODOS.

4.3.1 Descripción de la técnica ecográfica

A través de la entrevista al personal del servicio de ecografía se logró obtener información relevante sobre los procedimientos realizados en la ecografía obstétrica realizada a la paciente T.C.J.

En el mes de noviembre se accedió al método de imagen ecográfico, la exploración se realizó con un equipo de marca Sonoscape P25 con una sonda convexa de 3.5 MHz. El estudio fue realizado por personal del servicio de ecografía. Se realizó el estudio con la en decúbito supino donde a través de barridos longitudinales y transversales se obtuvieron varios cortes de forma rutinaria correspondientes a la ecografía obstétrica nivel básico. La primera imagen correspondía a la imagen de corte transversal de cuatro cámaras para evaluar la vitalidad a través del modo M se obtuvo la frecuencia cardíaca fetal que registro 130 latidos por minuto. **Seguido** la exploración en barrido longitudinal y transversal fue orientado a identificar la situación del feto, presentación, y el dorso fetal misma que fue reportada en el informe ecográfico como situación longitudinal, presentación cefálica, dorso derecho.

Luego se obtuvieron la imagen transversal del abdomen para realizar el cálculo de la circunferencia abdominal, otra imagen transversal para la obtención de la imagen axial de cabeza en un corte trans talámico para identificar las medidas del DBP diámetro biparietal, la CC circunferencia cefálica, Una imagen de LF que consistía en obtener la imagen del fémur en su eje largo, posterior a estas imágenes se realizaron las medidas que permitieron realizar el cálculo del peso fetal que correspondía al peso de la gestación calculada por FUM.

Para resaltar y justificar el presente estudio, también se utilizó el modo Doppler color que permitió identificar la vascularidad aumentada a nivel de la placa basal y la irregularidad de la pared posterior uterina, otro hallazgo importante fue la pérdida del

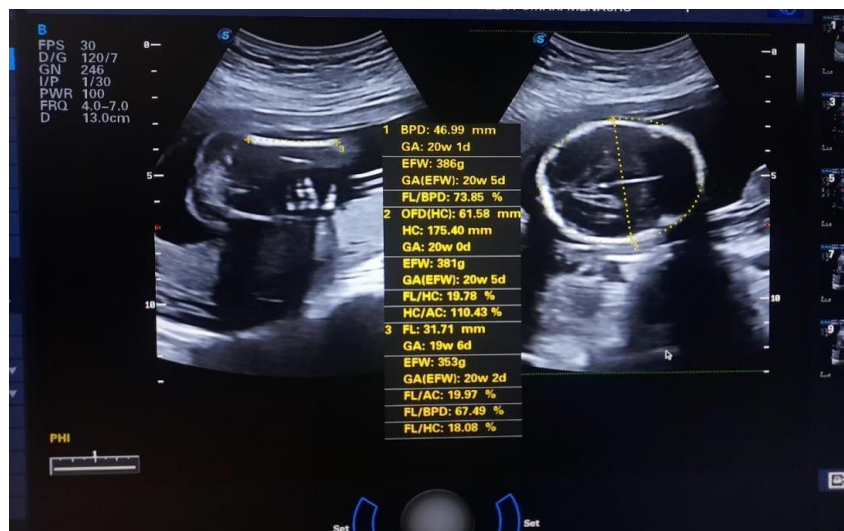área anecogénica correspondiente al espacio retro placentario. Las imágenes en el plano longitudinal fueron utilizadas para evaluar la profundidad del tejido placentario, su vascularización y relación con tejido circundante. La conclusión final del estudio ecográfico resultó como gestación de 37 semanas y placenta con signos de acretismo sin invasión a órganos circundantes y que fue corroborada mediante anatomía patológica, haciendo el estudio de invasión de vellosidades coriales en el miometrio, lo cual de la misma forma que por ecografía fue positivo.

4.4 Resultados

De la transcripción de los resultados de la ecografía obstétrica se evidencia lo siguiente:

ECOGRAFIA DEL 2DO TRIMESTRE IMÁGENES ECOGRAFICAS DE BIOMETRIA DBP – REPORTE DE MEDICIONES

Fig. 1 Fuente: archivo imágenes Hospital Universitario



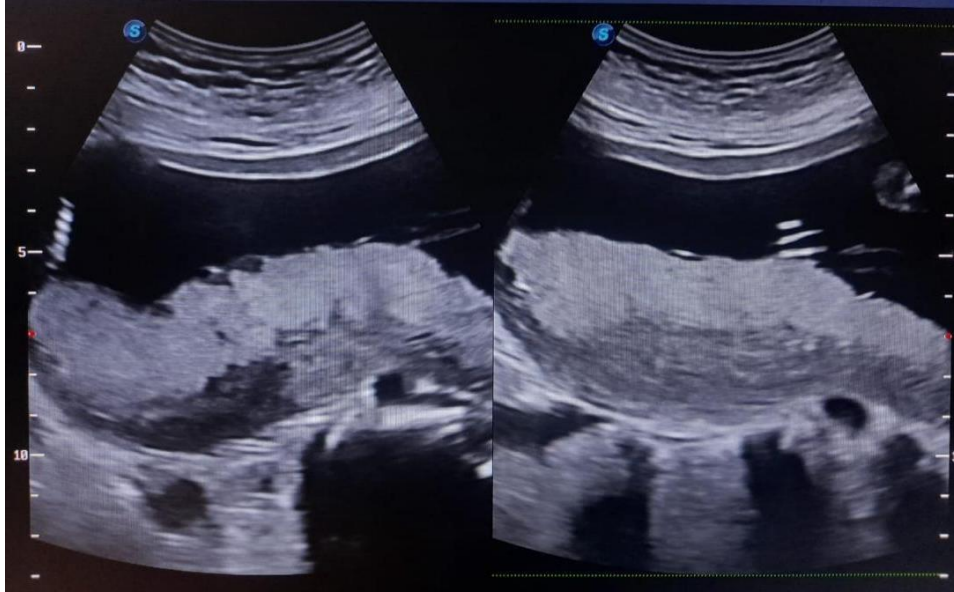
Fuente: Elaboración Propia

La figura.Nº1 corresponde a la adquisición de las imágenes para realizar el control de biometría fetal en el segundo trimestre donde la primera corresponde a la longitud del fémur LF en su eje largo mide 19 mm y el corte transversal transtalámico para medir el diámetro biparietal DBP de 46 mm que corresponden a una edad gestacional de 20 semanas +/- 4 días. Así mismo a partir de estas mediciones permiten determinar el peso fetal de 353 gr. la fecha del estudio.

EVALUACION SISTEMICA DE LA PLACENTA EN 2D

IMÁGENES ECOGRAFICAS DE PLACENTA EN MODO B

Fig. 2 Fuente: archivo imágenes Hospital Universitario



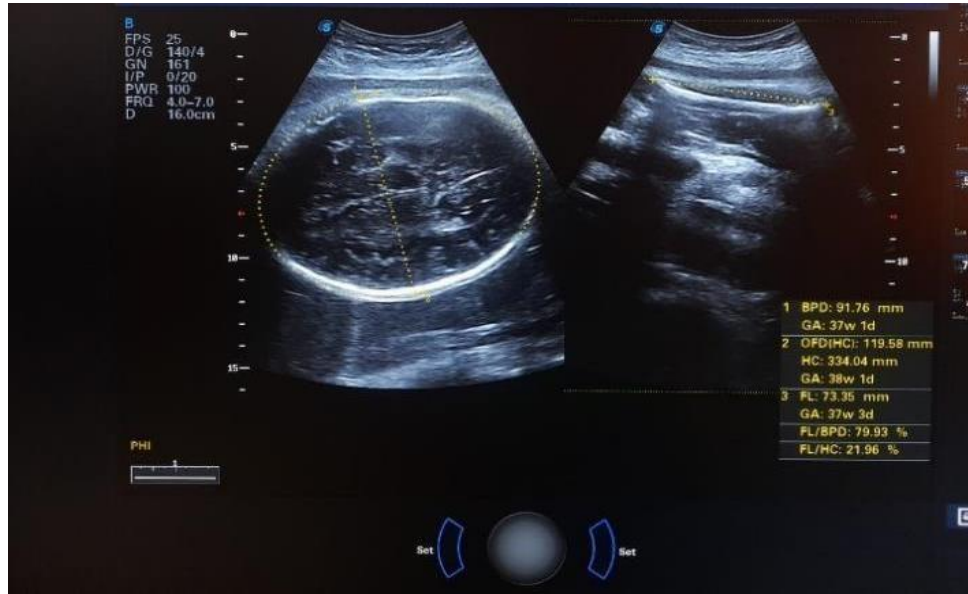
Fuente: Elaboración Propia

La evaluación sistémica de la placenta en el segundo trimestre se puede evaluar lo siguiente:

La figura.2 muestra la adquisición de la placenta en su eje longitudinal basculado hacia fondo uterino. Donde se observa la placenta ecogénica con borde ligeramente lobulados con una banda hipoecogenica de extensión larga que de acuerdo a la revisión del informe fue reportado como hematoma placentario y no se aplicó Doppler color.

ECOGRAFIA DEL 3ER TRIMESTRE IMÁGENES ECOGRAFICAS DE BIOMETRIA DBP – REPORTE DE MEDICIONES

Fig. 3 Fuente: archivo imágenes Hospital Universitario



Fuente: Elaboración Propia

ECOGRAFIA DEL 3ER TRIMESTRE IMÁGENES ECOGRAFICAS DE BIOMETRIA DBP – REPORTE DE MEDICIONES

Fig. 4 Fuente: archivo imágenes Hospital Universitario

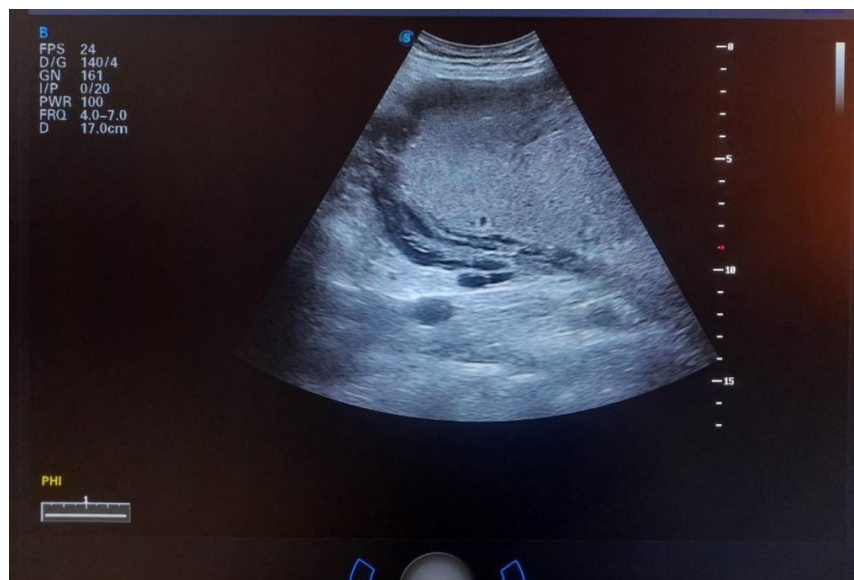Gráfico	Patient ID:2249	Embarazada:	Para:	Abortar:	Ectópico:			
F.Anatomy	FUM:11/02/2022	GA(LMP):		EDD(LMP):18/11/2022				
	EFW:Hadlock4	GA(AUA):37w3d		EDD(AUA):10/05/2023				
Calc. Compare	BPD/HC/AC/FL	Valor:	Range:	GA(EFW):	Dev.:Williams			
		3161g	±461g	37w4d				
Parámetro	GIN	Cardiacas	SMP	Urología	Abdomen	Pediátrico	Dev.	EG
				M3	M4	M5	Método	
Modo 2D								
BPD(Hadlock)	91.76 mm	91.76					Last	37w1d
OFD(HC)	119.58 mm	119.58					Last	
HC(Hadlock)	334.04 mm	334.04					Last	38w1d
FL(Hadlock)	73.35 mm	73.35					Last	37w3d
AC(Hadlock)	330.36 mm	330.36					Last	36w6d
2D Calculations								
FL/BPD	79.9%							
FL/AC	22.2%							
FL/HC	22.0%							
HC/AC	101.1%							
Modo Doppler								
FHR								
FHR	130 bpm	130					Last	

Fuente: Elaboración Propia

Las figuras.3 y 4 corresponde a la adquisición de imágenes para realizar el control de biometría fetal donde la primera es un corte transversal transtalámico para medir el diámetro biparietal DBP de 91 mm y la longitud femoral de 73 mm LF que corresponden a una edad gestacional de 37 semanas +/- 3 días. La imagen en fondo azul corresponde a la hoja de trabajo de todas las mediciones para biometría fetal ponderadas que permiten determinar la edad gestacional, el peso fetal. la fecha probable de parto.

EVALUACION SISTEMICA DE LA PLACENTA EN 2D IMÁGENES ECOGRAFICAS DE PLACENTA EN MODO B

Fig. 5 Fuente: archivo imágenes Hospital Universitario



Fuente: Elaboración Propia

La evaluación sistémica de la placenta debe en ocasiones iniciar preparando a la paciente con el ligero llenado de la vejiga y contar con buena ventana acústica

Seguido se debe evaluar lo siguiente:

Espacio retro placentario

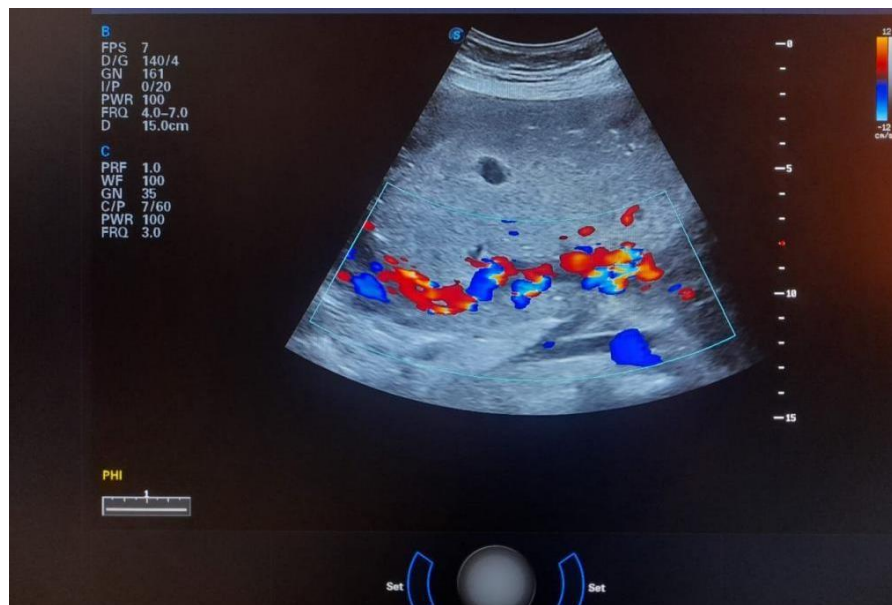
La calidad de la imagen dependerá primero de la optimización de la imagen en modo 2D ya que, para evaluar mejor el contraste entre la placenta, el espacio retro placentario se deberá bajar la ganancia global del equipo y bajar el rango dinámico.

Ahora es posible buscar el espacio retro placentario con una línea hipocogénica

La figura. N°5 muestra la adquisición de la placenta en su eje longitudinal basculado hacia fondo uterino. Donde se observa la placenta ecogénica con discretas áreas anecogénicas que se denominan signo de queso suizo insertada a nivel de fondo y pared anterior, el espacio retro placentario conservado a nivel de fondo, sin embargo, a nivel de su inserción de la pared anterior se observa pérdida de dicho espacio.

EVALUACION SISTEMICA DE LA PLACENTA EN MODO DOPPLER COLOR

Fig. 6 Fuente: archivo imágenes Hospital Universitario

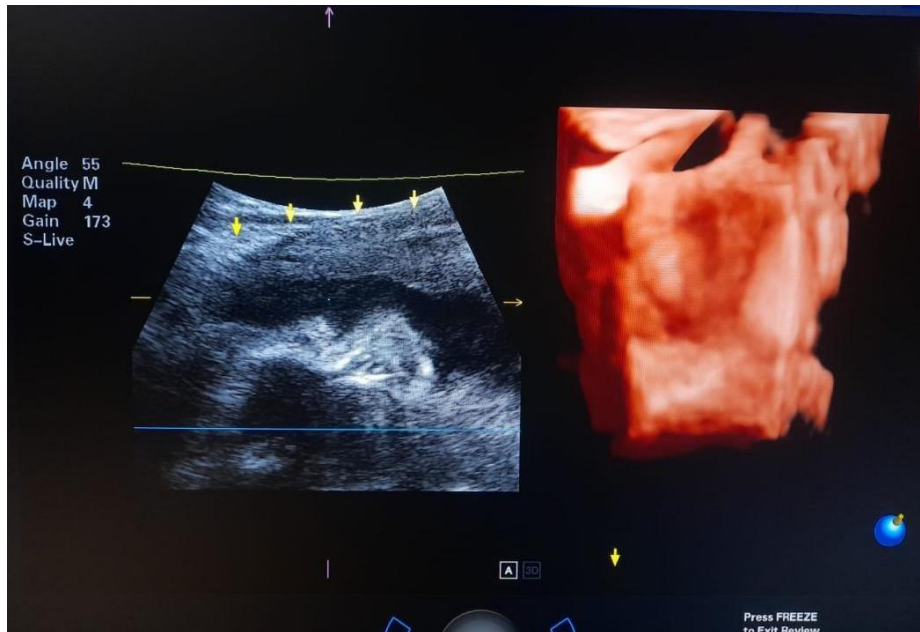


Fuente: Elaboración Propia

Para la evaluación de la placenta con Doppler color la imagen también debe ser optimizada en algunos parámetros como el Pulso Repetición Frecuencia 2 puntos, filtro bajo menor a 50, Persistencia alta y la ganancia de color también debe ser baja para evitar sobre estimación de flujo. La figura.6 muestra la aplicación de Doppler color sobre la placenta y la región Retro placentaria donde se observa realce de la vascularidad focalizada a nivel retro placentario, así como a nivel de los lagos intraplacentarios. Así mismo esto permite evaluar el grado de adelgazamiento del miometrio sobre la placenta que debe ser menor a 1 mm.

EVALUACION SISTEMICA DE LA PLACENTA EN 3D

Fig. 7 Fuente: archivo imágenes Hospital Universitario



Fuente: Elaboración Propia

Cuando se tiene acceso al modo de ecografía 3D para la evaluación de la placenta también es necesario optimizar la imagen primero la imagen debe ajustarse la profundidad necesaria solo para que la placenta abarque la mitad de la pantalla incluida una bolsa de líquido amniótico, seguidamente se debe ajustar el ROI en la imagen del cuadro A, ajustar la caja y su coincidencia de ejes en las otras cajas B y C, ajustar también el ángulo de adquisición 50 o 60 hasta 90 grados según necesidad. Una vez que ya tienes la imagen optimizada se debe navegar en el plano deseado.

La figura.5 muestra la aplicación de modo 3D sobre la placenta y su relación con el miometrio al lado izquierdo el eje largo proximal en modo 2D y al lado derecho imagen volumétrica con aplicación de HD LIVE con la modificación de luz de superior a inferior. La imagen volumétrica en la región retro placentaria donde se observa áreas de mayor luz focalizada en zonas con menor infiltración vascular.

EXAMEN ULTRASONOGRAFICO

NOMBRE Y APELLIDO: T.C.J

EDAD: 40 Años

MEDICO SOLICITANTE: DR. VARGAS

FECHA: 18 - 11 - 22

FETO UNICO VIVO

MOVIMIENTOS FETALES POSITIVOS

ACTIVIDAD CARDIACA: PRESENTE 130 Lpm.

SITUACION: LONGITUDINAL

PRESENTACION: CEFALICA

DORSO: DERECHO

BIOMETRIA FETAL

DBP. :	91 mm	37 semanas 1 día
LF :	73 mm	37 semanas 3 días
HC :	334 mm	38 semanas 1 días
AC :	330 mm	36 semanas 6 días

PESO APROX: 3161 gr.

LIQUIDO AMNIÓTICO DE ASPECTO HOMOGENEO EN CANTIDAD CONSERVADA

PLACENTA CORPORAL POSTERIOR GRADO: II-III SIN DESPRENDIMIENTO AL MOMENTO DEL ESTUDIO, EN SU ECOESTRUCTURA SE OBSERVA PERDIDA DE ESPACIO RETROPLACENTARIO, CON MULTIPLES AREAS ANECOICAS IRREGULARES, A LA APLICACIÓN DE DOPPLER COLOR MUESTRA PATRON DE FUJO VASCULAR AUMENTADO.

US. OBSTETRICO

EMBARAZO DE 37 SEMANAS 3 DIAS

PLACENTA CON SIGNOS DE ACRETISMO

4.5 ANÁLISIS DE IMÁGENES Y DISCUSIÓN DE RESULTADOS.

Las figuras presentadas en el estudio de caso presentadas corresponden a los archivos almacenados en el equipo de ecografía del Hospital Universitario. En la primera figura se observa una imagen correspondiente a un corte transtalámico y la del fémur fetal en su eje largo. Así mismo se observa en la segunda figura y reporte de las mediciones que hacen muestran la fidelidad de la información acerca de los datos del paciente y el feto. En la tercera figura se presenta la placenta en su eje largo donde el sitio de implantación corresponde a la parte corporal posterior y que en su eco estructura muestra áreas anecogénicas tanto en la su parte central y la placa basal. En la cuarta figura se observa que la imagen muestra un patrón de flujo vascular aumentado correspondientes a las áreas anecoicas de la fig.3

A partir de los hallazgos descritos en la bibliografía sugiere se puede mencionar

- Ausencia o adelgazamiento del espacio sub placentario interfase que tiene una sensibilidad del 20% Y especificidad del 100%.
- Disrupción focal de la serosa uterina y los tejidos de su alrededor.
- Presencia de lagunas intraplacentarios con una sensibilidad de 90%.
- Interrupción de la pared vesical posterior o del espacio vesicouterino con una sensibilidad del 80%.
- Miometrio adelgazado menor de 1 mm a nivel del segmento uterino inferior en pacientes con antecedentes de cesarías previas.
- Alta velocidad y turbulencia a la aplicación de Doppler color en zona sospechosa. Pero no se ha visto que el uso de Doppler color aumente la sensibilidad en cuanto al uso de la escala de grises.

A partir de los hallazgos extraídos del reporte de la ecografía del estudio de caso se puede mencionar que están presentes más del 50% de los criterios ecográficos para el caso de acretismo y que tiene un valor de sensibilidad y especificidad alto de seguridad que sin embargo deben ser siempre correlacionados con estudios de anatomía patológica. El acretismo placentario al ser una complicación obstétrica de alto riesgo para la madre, que en la actualidad está adquiriendo características de epidemia en contextos. Representa una de las principales causas de histerectomía puerperal y morbimortalidad materno-fetal. Su diagnóstico se basa en dos pilares fundamentales: tener una alta sospecha de la enfermedad ante la presencia de factores de riesgo y contar con hallazgos ecográficos, tanto en escala de grises como en Doppler color (debido a que su especificidad ecográfica es alta). La ecografía Doppler permite el diagnóstico de la invasión vesical en el percretismo placentario. Esta se observa como una vascularización parietal positiva en el Doppler color. Realizada la revisión documental de los registros del hospital y en específico el servicio de ecografía no existe conflicto de posición frente a la sensibilidad y especificidad de la ecografía en el diagnóstico de acretismo placentario. Sin embargo, la literatura sugiere que debe realizarse una ecografía de segundo trimestre semana 18 y tercer trimestre semana 32 a efectos de confirmar del diagnóstico de placenta acreta y su grado de infiltración en el miometrio u órganos vecinos

CONCLUSIONES

A partir de los objetivos específicos planteados en este trabajo se pudo enunciar lo siguiente.

La revisión bibliográfica permitió indagar información teórica relevante sobre datos de acretismo placentario en diferentes contextos, mostrando la importancia de esta, ya que es una de las causas principales de morbilidad y mortalidad materna por hemorragia masiva en el posparto inmediato.

Se identificaron factores de riesgo como ser antecedente de cesáreas anteriores, edad, multiparidad, antecedente de legrados uterinos reiterados, cirugías uterinas previas en toda paciente gestante.

A través de la aplicación de un instrumento al personal del servicio de ecografía del hospital universitario se logró identificar los estudios ecográficos más solicitados y la causa de solicitud en el hospital universitario son la ecografía obstétrica de primer trimestre más translucencia nucal, ecografía obstétrica de segundo trimestre por RPM Oligohidramnios, placenta previa, placenta acreta, perfil biofísico, Cervicometria.

Mediante la observación se pudo evidenciar que la toma de decisiones frente a la elección del protocolo a realizar son basados en los datos clínicos proporcionados en la solicitud y para el caso de sospecha clínica de acretismo se adicionan modos de imagen necesarios como ser ecografía de escala de grises, Doppler color y power Doppler.

Se logró reconocer la sensibilidad y especificidad de la ecografía en la evaluación de la inserción placentaria, la caracterización de su eco estructura y las placas basal y amniótica. Así mismo se reconoció el impacto en la salud del paciente la detección de una placenta acreta ya que permite una adecuada planificación médico-quirúrgica del parto.

RECOMENDACIONES

Ante la sospecha de acretismo placentario es importante en cada caso establecer factores de riesgo como el antecedente cesáreas previas y placenta previa en el embarazo actual y si esta va acompañada de sangrado vaginal.

Implementar un formulario de registro de datos del paciente para mayor detalle la exploración y la aplicación de modos de imagen como Doppler color power Doppler y su correlación en modo de grises.

Establecer de forma rutinaria en lo posible el registro de pacientes y sus hallazgos ecográficos en aquella paciente con factor de riesgo.

Socializar este trabajo a todo personal que tenga que ver con el área gineco-obstétrico, incluyendo los servicios de diagnósticos por imagen y laboratoriales.

REFERENCIAS BIBLIOGRAFICAS

1. James, Carlos, Aguilar, Aldo Garaycochea, Octavio. Placenta acreta en paciente sin antecedentes quirúrgicos uterinos. Hospital Nacional Dos de Mayo, Lima, Perú. 2019 mayo ; 1(19).
2. Reyes Mendoza HC. Resultados del manejo con cesárea-histerectomía en acretismo placentario, Hospital Materno Perinatal Mónica Pretelini Saénz, marzo 2018 a Febrero 2020. 2019 julio ; 12(24).
3. Reyes Mendoza HC. Resultados del manejo con cesárea-histerectomía en acretismo placentario, Hospital Materno Perinatal Mónica Pretelini Saénz, marzo 2018 a Febrero 2020. Universidad Autónoma de México. 2021 abril ; 2(16).
4. Prap J. La cesárea solo debería realizarse cuando es medicamente necesaria. Organización Panamericana de la Salud. 2019 abril ; 45(21).
5. arbajal Ruíz, F. A., & Mendoza Hernández, F. Antecedentes Gineco-obstétricos, clasificación y tratamiento de inserción anómala de la placenta, de las pacientes ingresadas a la unidad de terapia intensiva obstétrica del hospital materno infantil ISSEMYM, en el periodo 01 de enero- diciembre de 2019. Universidad de San Marcos. 2020 mayo ; 8(1).
6. Cuéllar, A. Y. D., Sibaja, C. M., & Aguirre, A. U. Endocrinología clínica de Dorantes y Martínez. Segunda ed. Barcelona : Editorial El Manual Moderno.; 2016.
7. Iñiguez GCF. Expresión y contenido placentario de los componentes del eje somatotrófico en niños con alteraciones del crecimiento fetal. Facultad de Medicina. Universidad de Chile. Santiago, Chile. 2018 abril ; 1(14).
8. Guillermina C. Participación de los neutrófilos en la gestación: efectos moduladores de las células trofoblásticas y el VIP. Universidad de Buenos Aires en el área Química Biológica. 2018 febre ; 1(1).

9. Reyes Mendoza H. Resultados de la Cesaría con Hiterectomia con Acretismo Pacentario "Hospital Materno Perinatal Mónica Pretelini Sáenz" Marzo a Febrero de 2020. Universidad, Toluca, Estado de México. 2018 mayo; 4(2).
10. Molinaro M. Necrosis celular en placa basal placentaria y su relación con desórdenes hipertensivos en casos de desprendimiento prematuro de placenta. Universidad de Carabobo, UC. 2022 julio; 1(1).
11. Rigol OR. Obstetricia y Ginecología. Primera ed. Habana : Ciencias Medicas ; 2014.
12. Giménez Mollá V. Manual de Intervención Psicológica en Reproducción Asistida. Tercera ed. Fertilidad Sd, editor. Madrid : Panamericana; 2012.
13. Roa I. Placenta: Anatomía e Histología Comparada. Facultad de Medicina, Depto de Pediatría. Universidad de La Frontera, Chile. 2019 febrero ; 25(147).
14. Quiroz Villavicencio L. EVALUACION ECOGRAFICA DE LA PLACENTA. Departamento de Obstetricia y Ginecología, Hospital "Dr. Luís Tisné Brousse". 2019 enero ; 1(2).
15. Costa Subias, Joaquín Soria Jerez, Juan Alfonso. Resonancia magnética dirigida a técnicos superiores en imagen para el diagnóstico. Primera ed. Buenos Aires : El Sevier; 2017.
16. Carvajal Cabrera, Jorge Andrés Barriga Cosmelli, María Isabel. Manual Obstetricia y Ginecología. Decimotercera Edición ed. Madrid : Universidad Católica de Chile ; 2020.
17. Manual para la realización de estudios ultrasonográficos en ginecología y obstetricia. Segunda ed. San Salvador: Ministerio de Salud ; 2020.
18. Ramirez Martinez Ivonne F. Apuntes de Metodologia de la Investigacion con Enfoque Critico. Tercera ed. María P, editor. Sucre : Universidad Mayor Real Pontificia de San Francisco Xavier de Chuquisaca; 2015.

19. Corrales López HJ. Metodología de la investigación científica en salud. Primera ed. La Paz : Latinas Editores ; 2009.
20. López Gómez A. Metodología para la Elaboración de Guías de Atención. Caja Costarricense de Seguro Social. 2007 julio ; 1(1).
21. Llojlla Mamani RM. Metodología de implementación de la política de salud familiar comunitaria intercultural-SAFCI: proyecto:“Ixiamas e intercultural: extendiendo la salud integral” en el municipio de Ixiamas. Universidad Mayor de San Andrés. 2019 noviembre ; 1(1).
22. Linares GA. Metodología de la Investigación Médica. Séptima ed. Medicina Fd, editor. Sucre : Universidad Mayor Real y Pontificia San Francisco Xavier de Chuquisaca; 2017.
- 23.- Veliz F. (2018)"Acretismo placentario: Un diagnóstico emergente. Abordaje quirúrgico no conservador" Rev. niño. obstetra. gineco. vol.83 no.5 Santiago nov. 2018 <http://dx.doi.org/10.4067/s0717-75262018000500513>

ANEXOS

ANEXO N° 1

FICHA DE RECOLECCION DE DATOS

FICHA DE ADMISION POR FACTORES DE RIESGO

DATOS DE LA PACIENTE Y ANTECEDENTES

Nombre apellidos Edad..... FUM.....

Nro de hijos

Partos normales..... Partos por cesárea

Abortos Embarazo ectópico

Resultados Primera ecografía

NRO DE FETOS

MOVIMIENTOS FETALES

ACTIVIDAD CARDIACA:..... lpm.

SITUACION:

PRESENTACION:

DORSO:

BIOMETRIA FETAL

DBP. : mm semanas día

LF : mm semanas días

HC : mm semanas Días

AC . mm semanas días

PESO APROX:gr.

LIQUIDO AMNIÓTICO DE ASPECTO EN CANTIDAD ILA.....

PLACENTA..... GRADO: EN SU ECOESTRUCTURA

ESPACIO RETROPLACENTARIO ,.....

PRESENCIA DE LAGOS A

LA APLICACIÓN DE DOPPLER COLOR FUJO VASCULAR

Resultados Segunda ecografía

NRO DE FETOS

MOVIMIENTOS FETALES

ACTIVIDAD CARDIACA:..... lpm.

SITUACION:

PRESENTACION:

DORSO:

BIOMETRIA FETAL

DBP. : mm semanas día

LF : mm semanas días

HC : mm semanas Días

AC . mm semanas días

PESO APROX:gr.

LIQUIDO AMNIÓTICO DE ASPECTO EN CANTIDAD ILA.....

PLACENTA..... GRADO: EN SU ECOESTRUCTURA

ESPACIO RETROPLACENTARIO ,.....

PRESENCIA DE LAGOS A

LA APLICACIÓN DE DOPPLER COLOR FUJO VASCULAR

ANEXO N° 2

CARTA DE SOLICITUD DE AUTORIZACIÓN PARA TRABAJO DE INVESTIGACIÓN

Sucre, 17 de abril de 2023

Dr. GARY COILA FERNANDEZ
DIRECTOR HOSPITAL UNIVERSITARIO SAN FRANCISCO XAVIER
PRESENTE:



REF: SOLICITUD DE AUTORIZACIÓN PARA REALIZAR TRABAJO DE INVESTIGACIÓN

Saludo a su autoridad deseándole éxitos en las funciones que viene desempeñando en bien del hospital Universitario y de la población

Mediante la presente solicito a su autoridad me pueda otorgar acceso a la información del hospital y acceso a la información de algunos pacientes en el servicio de ecografía para la defensa de caso del posgrado de la especialidad superior de ultrasonografía de la universidad San Francisco Xavier de Chuquisaca que dicha universidad requiere para la conclusión de dicho posgrado

Con las consideraciones más distinguidas y no dudando de su aceptación me despido de antemano agradecido.

*Autoridad aceptada -
Por el Sr. Demis Alfredo Arcienega Palacios
Trabajo de tesis de grado en Ecografía
Lic. Demis Alfredo Arcienega Palacios
C.I. 12517799
Lic. Bio-Imagenología*


Lic. Demis Alfredo Arcienega Palacios
C.I. 12517799
Lic. Bio-Imagenología.

(ANEXO N°3)

**CONSENTIMIENTO INFORMADO RELACIONADO EN UTILIDAD DE LA
ULTRASONOGRAFIA SISTEMATICA EN EL DIAGNOSTICO DE ACRETISMO
PLACENTARIO EN PACIENTE DEL HOSPITAL UNIVERSITARIO SAN FRANCISCO
XAVIER ATENDIDA EN EL SERVICIO DE ECOGRAFIA.**

(ANEXO N° 3) CONSENTIMIENTO INFORMADO RELACIONADO EN UTILIDAD DE LA
ULTRASONOGRAFIA SISTEMATICA EN EL DIAGNOSTICO DE ACRETISMO
PLACENTARIO EN PACIENTE DEL HOSPITAL UNIVERSITARIO SAN FRANCISCO
XAVIER ATENDIDA EN EL SERVICIO DE ECOGRAFIA.

Por este medio yo: Esraa Leon Colque Juliana

de 42 Años de edad

Residencia en Sucre

Acepto participar libremente en el estudio de la tesis titulada "utilidad de la ultrasonografía sistemática en el diagnóstico de acretismo placentario en paciente del hospital universitario san francisco xavier atendida en el servicio de ecografía en la gestión de octubre de 2022 a marzo de 2023." en el Municipio de Sucre a cargo del Profesional Demis Alfredo Arcienega Palacios, quien me explico de manera efectiva el procedimiento a realizar como también las ventajas y desventajas del mismo.

Demis A. Arcienega Palacios
ECOGRAFISTA
M.P. A-1251779
CH. A-16

Sello
del profesional

Juliana
Firma
del Paciente

ANEXO 4

ECÓGRAFO UTILIZADO EN EL TRABAJO

